ZALVEN OF ZIEN?
PROCTOLOGIE VOOR ALLEDAG

G. Coremans
U.Z. Gasthuisberg
KULeuven

- Probleemstelling in de huisartspraktijk bij proctologische klacht.
- Rol van huisarts in de diagnose en behandeling van proctologische aandoeningen.
- Voorwaarden om proctologische aandoeningen succesvol aan te pakken.
- Courante proctologische ziektebeelden.
- Behandelingsmodaliteiten bij proctologische aandoeningen.

PROBLEEMSTELLING IN DE HUISARTSPRAKTIJK

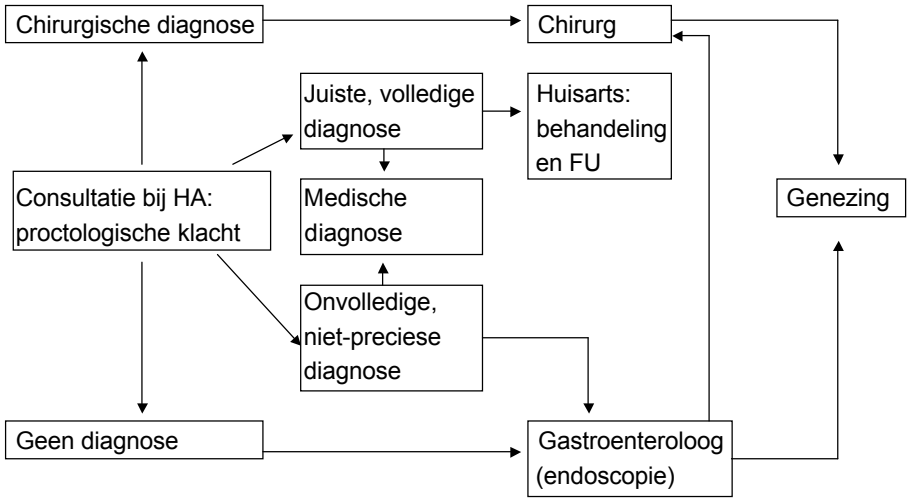

ROL VAN DE HUISARTS IN DE DIAGNOSE EN BEHANDELING VAN PROCTOLOGISCHE AANDOENINGEN.

Huisarts kan een belangrijke rol spelen in

- differentiatie chirurgische en medische pathologie
- herkennen van primaire pathologie of pathologie secundair aan internistische aandoeningen

  M. Crohn
  Hematologische aandoeningen
  HIV
- behandeling van aandoeningen die enkel pharmaca of minimaal invasieve therapeutische technieken vergen
- gewettigde, tijdige doorverwijzing naar de voor de patiënt meest geschikte specialist: proctologische chirurg, gastroenteroloog of dermatoloog

VOORWAARDEN OM PROCTOLOGISCHE AANDOENINGEN SUCCESVOL AAN TE PAKKEN

- aangepaste attitude en omgeving die de patiënt stimuleren om zijn klachten te uiten en zich te laten onderzoeken
- training in ondervraging
- training in klinisch onderzoek in aangepaste houding aangevuld met rigide anorectoscopie
- aangepast materiaal
- kennis van de courante ziektebeelden en behandeling en
- training in minimaal invasieve therapeutische technieken

AANGEPASTE ATTITUDE EN OMGEVING

Doorsnee patiënt is

- niet enthousiast om details te geven over zijn stoelgangspatroon en ano-rectale gewaarwordingen
- voelt schaamte om zich te laten onderzoeken in niet evidente houdingen en angst voor pijn

TRAINING IN ONDERVRAGING BIJ PROCTOLOGISCHE KLACHT

- afwezigheid van enkelvoudige pathognomonische symptomen voor om het even welke specifieke pathologie van ano-rectum en perianale streek

- de klacht beperkt zich tot eenvoudigweg “het speen” in overgrote meerderheid van de gevallen

IN AFWEZIGHEID VAN SPECIFIEKE ENKELVOUDIGE SYMPTOMEN DIENT

→elke proctologische pathologie geduid te worden in een breder klinisch kader

o.a. IBD
Immuundeficiëntie
HIV
Sexuele activiteit
Huidziekten
Stoelgangspatroon
Obstetrische voorgeschiedenis

TRAINING IN KLINISCH ONDERZOEK EN RECTOSCOPIE

- elke diagnose gesuggereerd door een combinatie van symptomen moet bevestigd worden met verder klinisch onderzoek en ano-rectoscopie, eventueel coloscopie teneinde volle verantwoordelijkheid voor de patiënt te kunnen opnemen

- Onderzoek dient te gebeuren in aangepaste houding en in een aantal gevallen na sedatie en/of locale anesthesie van de anale sphincters teneinde adequate evaluatie toe te laten van
  - *bekkenbodem*
  - *anaal kanaal en rectum*
  - *vulva/vagina*

CASUS 1 – M.M. 54 J (V)

ANTECEDENTEN

- matig alcoholgebruik dagelijks; roken van sigaretten
- BMI: 30
- Geen pharmaca

REDEN CONSULTEREN

- Sinds 18 maanden, intermittent plotse urgente slappe ontlasting tot recent telkens verdwijnend na Enterol inname.
- Tevens intermittent RBPA, enkel bij defaecatie (op toiletpapier) zonder pijn of prolaps waarvoor regelmatig inname van venotrope stoffen per os.

CASUS 1 – M.M. 54 J (V)

Differentieel Diagnose

?

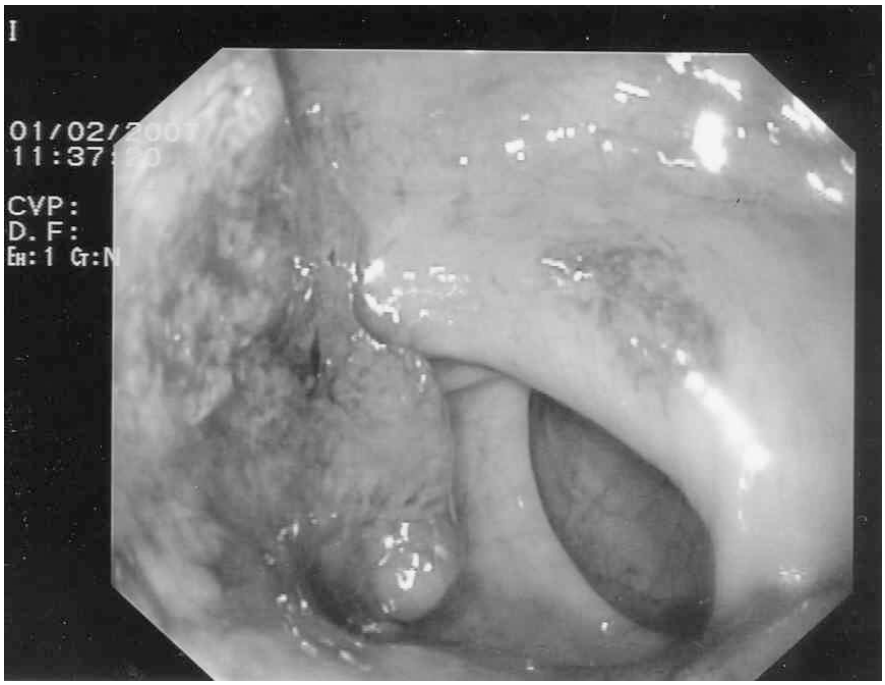
I
CVP:
D. F:

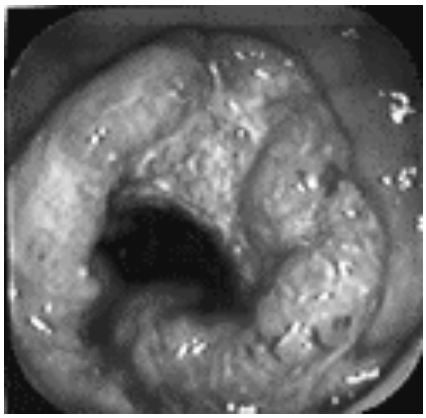

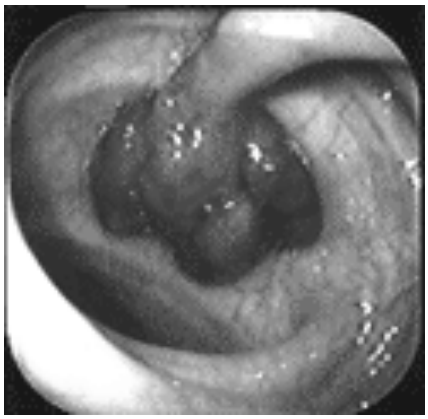

CASUS 2 – J.P. 64J (M)

ANTECEDENTEN

- Obesitas
- Gemengde hemorrhoieden waarvoor 10 jaar geleden een partiële open hemorrhoïdectomie met gunstig resultaat.

CASUS 2 – J.P. 64J (M)

REDEN VERWIJZING

Sinds 6 maanden

- anale irritatie, lichte pruritus
- intermittent pijnloos RBPA (geringe hoeveelheden) en doorlopend vochtverlies
- toenemende continue anale pijn, niet beïnvloed door defaecatie

Multipele consultaties bij HA die patiënt uitwendig inspecteert en behandeling instelt voor "recidief hemorrhoieden": polidocanol suppo's en mutosides p.o.

COURANTE PROCTOLOGISCHE AANDOENINGEN

vertrekkend vanuit veel voorkomende klachten

- (peri-) anale verhevenheid
- prolaps
- pijn
- pruritis
- Bloedverlies (± slijm-)
- anaal vochtverlies

DIFFERENTIEEL DIAGNOSE VAN EEN ANALE VERHEVENHEID

= eenvoudig, omdat het letsel direct kan gezien en gepalpeerd worden

- externe haemorrhoieden
- marsica(e)
- marisca sentinel
- acuut extern hemorrhoïdaal haematoom
- perianaal abces
- andere perianale verhevenheden met enigszins typische kenmerken
    - *condylomata acuminata*
    - *syfilitische sjanker*

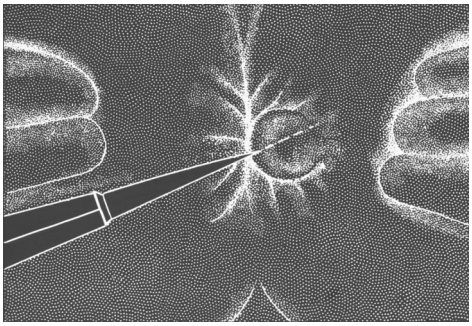

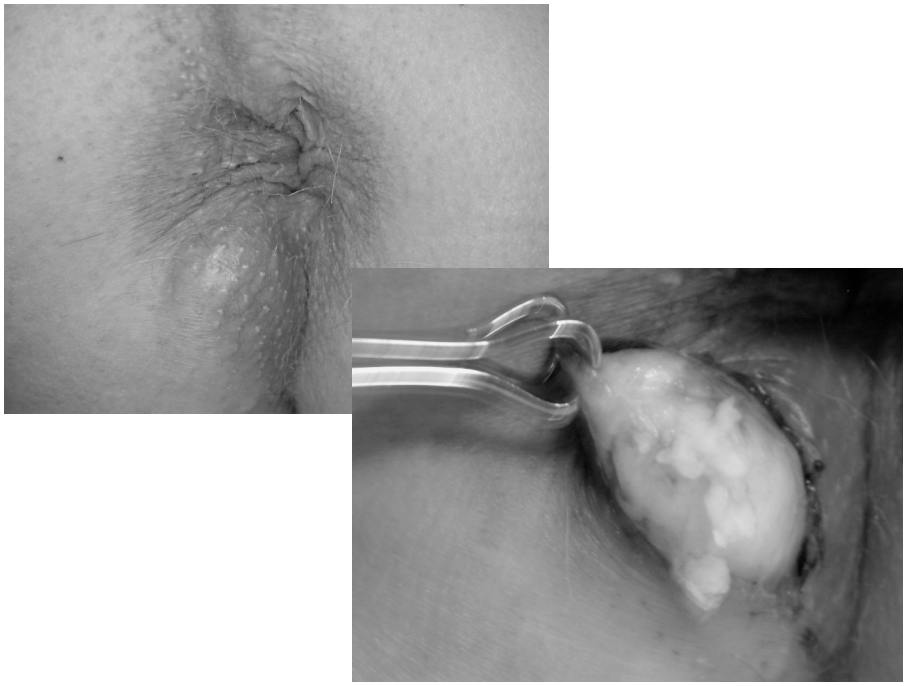

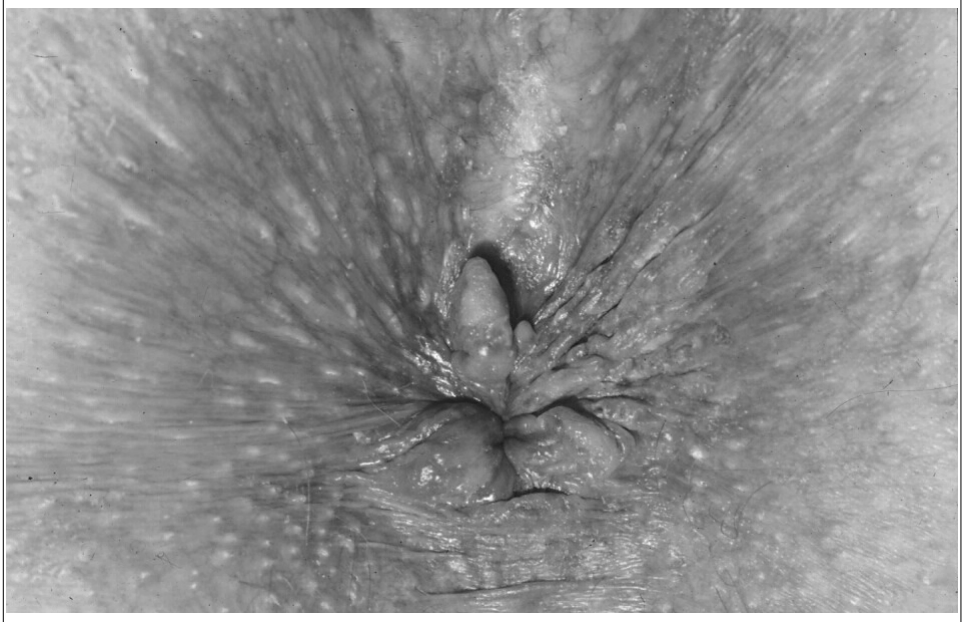

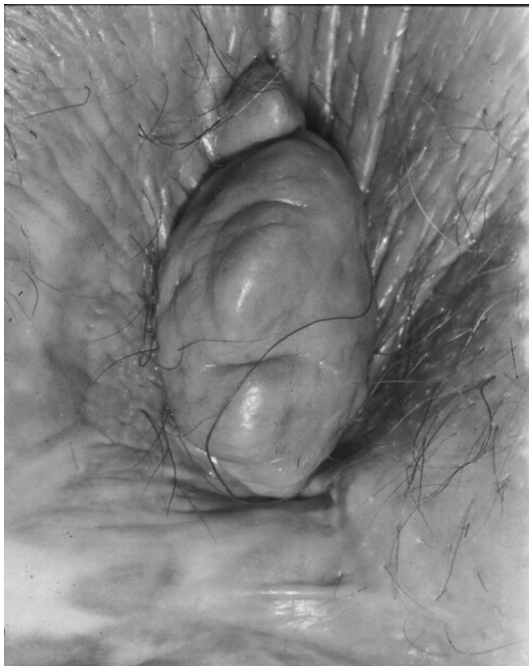

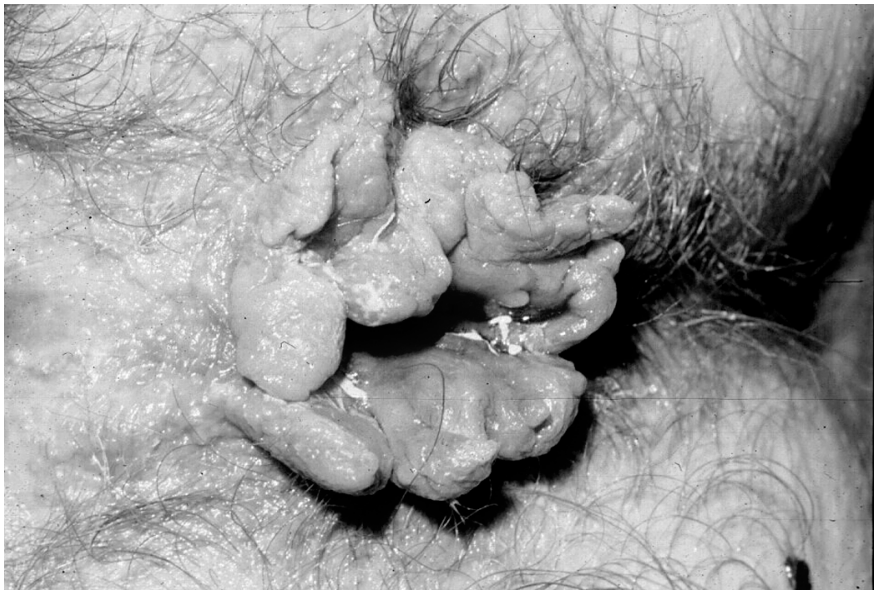

CONDYLOMATA ACUMINATA

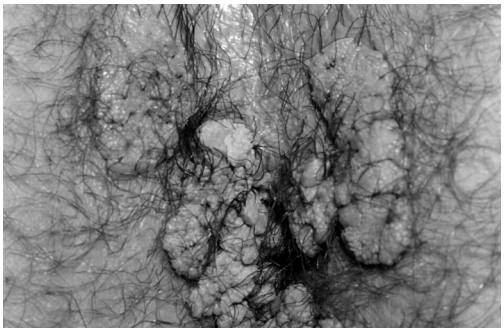

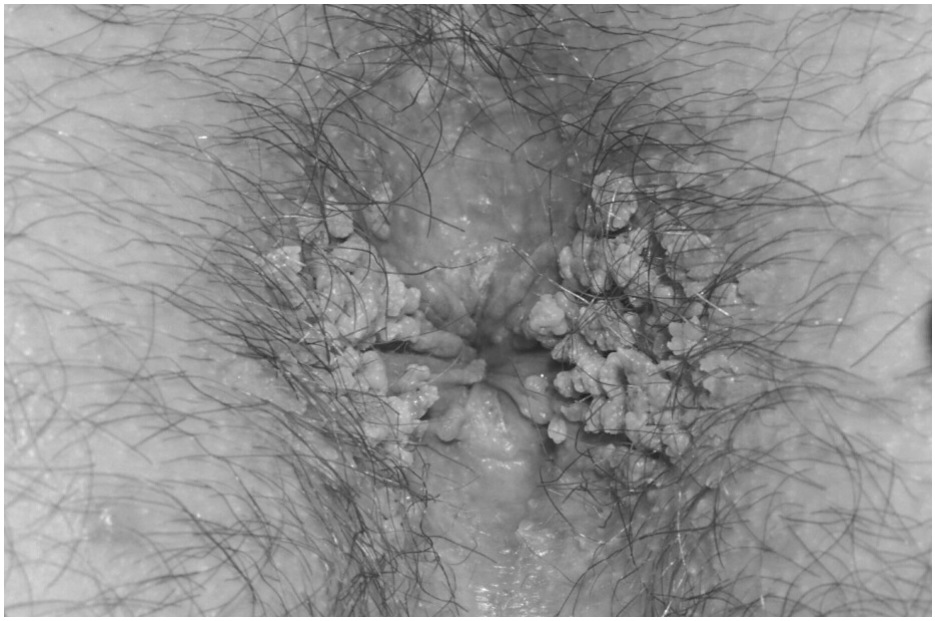

DIFFERENTIEEL DIAGNOSE VAN ANALE PROLAPS

= te onderscheiden van anale verhevenheid doordat prolaps bedekt is met mucosa

- Interne haemorrhoieden gr 2-4
- Rectale mucosa prolaps
- Totale rectum prolaps
- Hypertrofische anale papil
- Prolaps van neoplastische poliepen
- Geprolabeerde niet-reduceerbare haemorrhoïdale trombose (fluxio)

HEMORRHOIDEN

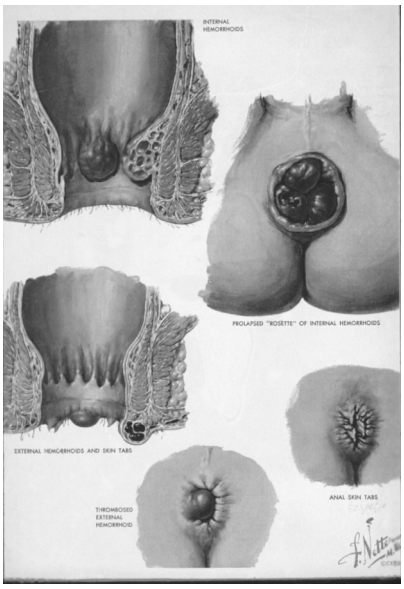

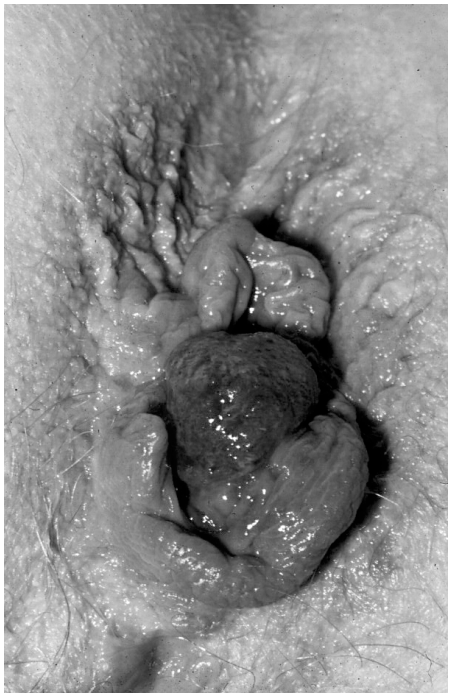

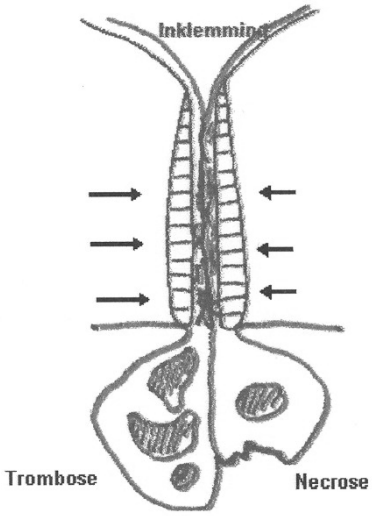
Inklemming
Trombose
Necrose

PROLAPS SYNDROMEN

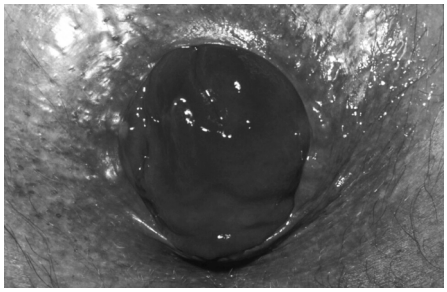

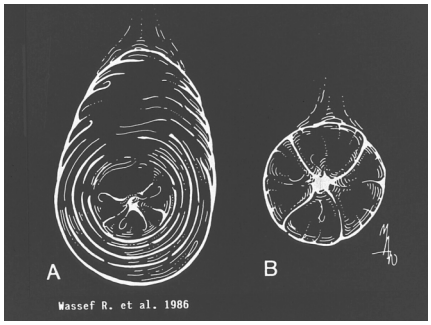
A
B
Wassef R. et al. 1986

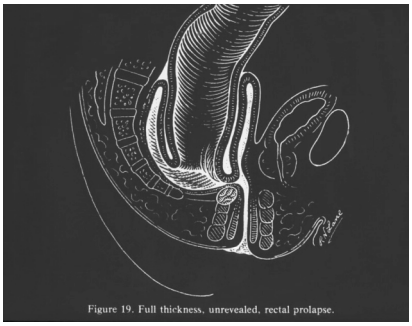
Figure 19. Full thickness, unrevealed, rectal prolapse.

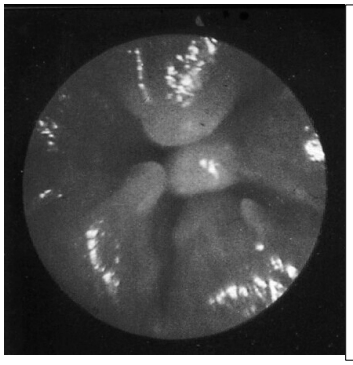

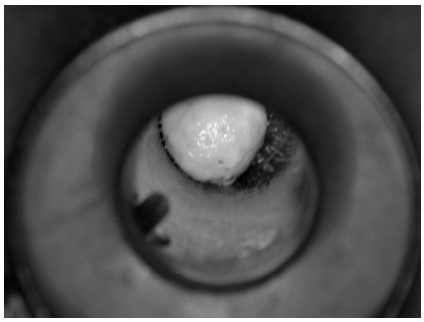

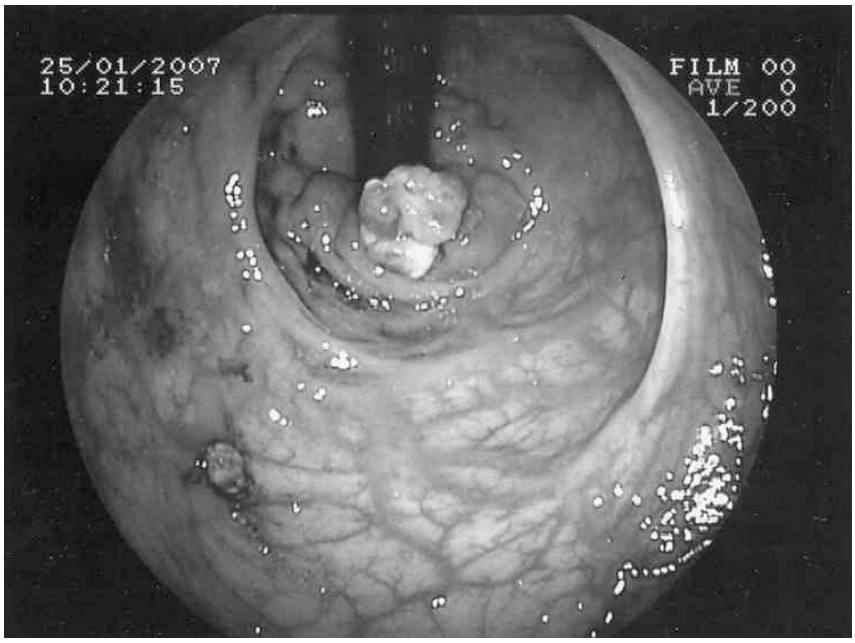
25/01/2007
10:21:15
FILM 00
AVE 0
1/200

DIFFERENTIEEL DIAGNOSE ANALE PIJN

Vooral op basis van KO.
Aanwezigheid van haemorrhoieden alleen is geen afdoende verklaring voor pijn!

- geïnfecteerde crypte van Morgagni
- anale fissuur
- extern haemorrhoïdaal haematoom
- abces
- fluxio
- erosieve dermatitis (galzouten)
- herpes simplex
- geërodeerde marisca (M. Crohn)
- invaderende tumor
- levator ani syndroom

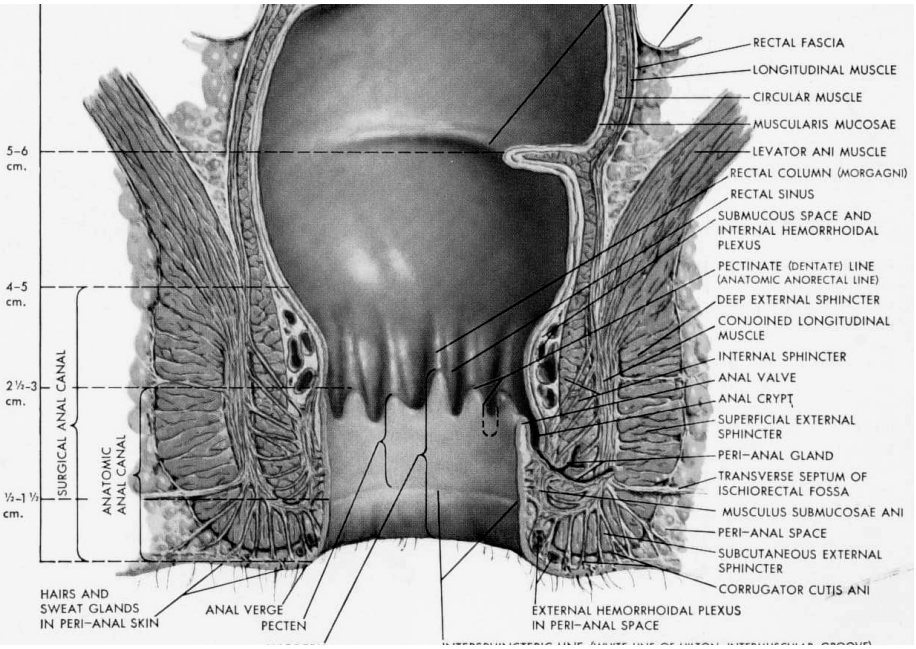

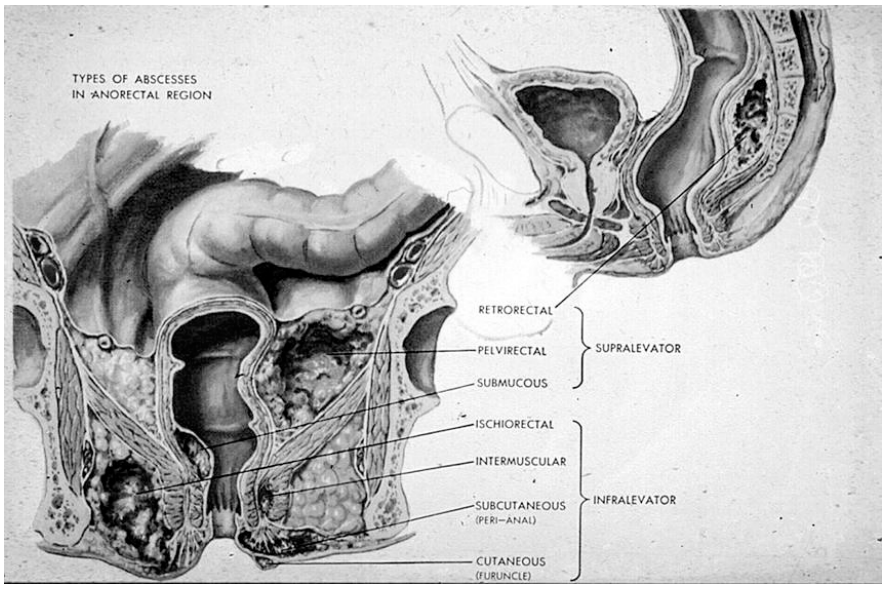
TYPES OF ABSCESSES
IN ANORECTAL REGION
RETRORECTAL
PELVIRECTAL
SUBMUCOUS
SUPRALEVATOR
ISCHIORECTAL
INTERMUSCULAR
SUBCUTANEOUS
(PERI–ANAL)
CUTANEOUS
(FURUNCLE)
INFRALEVATOR



22/03/2007
12:37:27
CVP:
D.F:
EH:5 GT:N

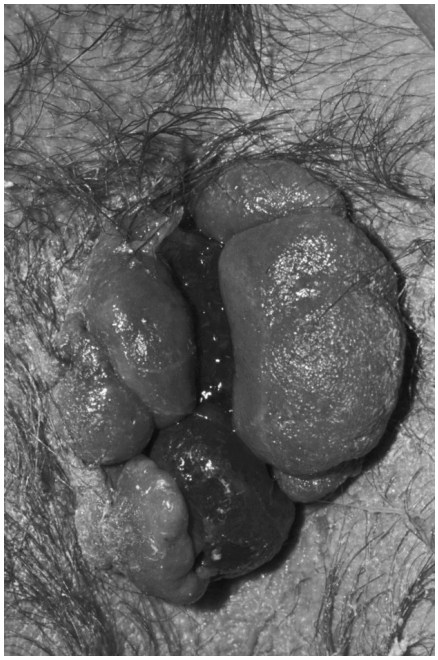

CASUS 3 – A.S. 19j (V)

ANTECEDENTEN

Allergische rhinitis

Anticonceptie pil

CASUS 3 – A.S. 19j (V)

REDEN OPNAME SPOEDGEVALLEN

Bij terugkeer van vakantie uit Ibiza

- Erge brandende pijn rond anus, perineum en vulva; pruritus
- Verlies van slechtriekend vocht uit perianale en gluteale huidletsels
- fluor vaginalis

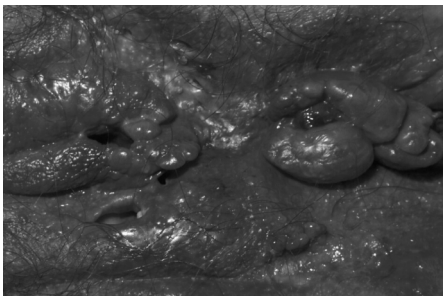

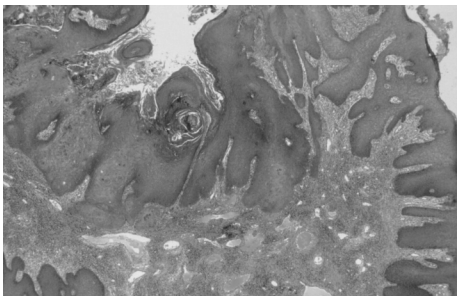

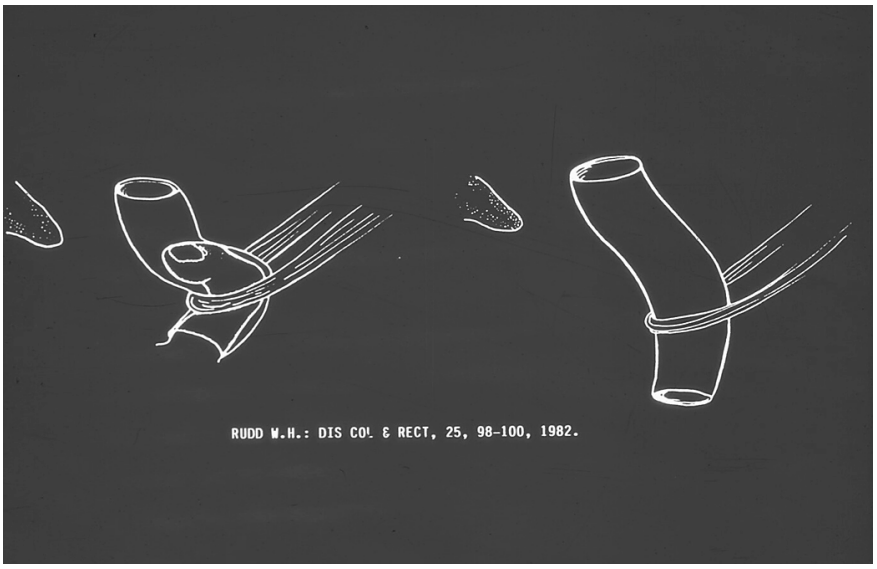
RUDD W.H.: DIS COL & RECT, 25, 98-100, 1982.

DIFFERENTIEEL DIAGNOSE VAN ANAAL VOCHTVERLIES

In aanwezigheid van

- nattende dermatose
- prolaps
- gesurinfecteerde fissuur
- ano-rectaal ulcus (M. Crohn)
- onvolledige fistel (sinus)
- externe fistel uitgaande van
    - *cryptoglandulaire infectie*
    - *Crohn ulcus*
    - *fissuur*
    - *perforatie vreemd lichaam*
    - *pilonidale sinus/pseudo-cyste*

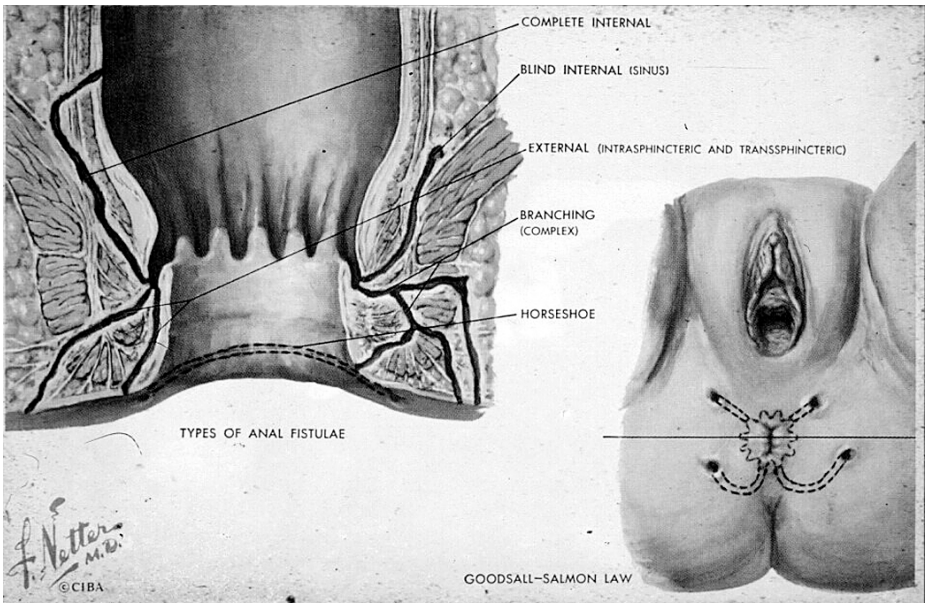

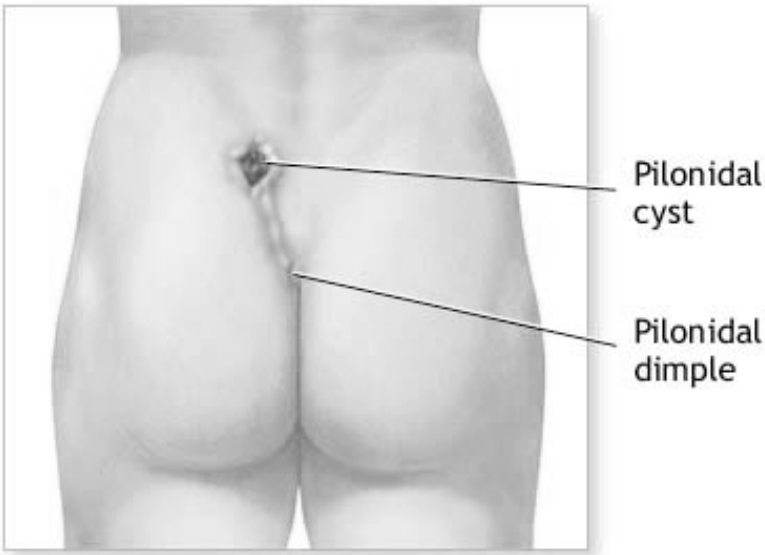
Pilonidal
cyst
Pilonidal
dimple

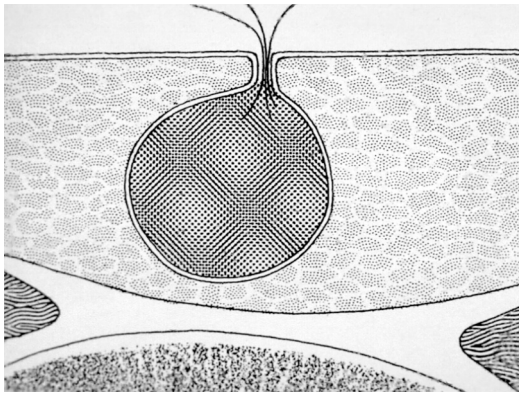

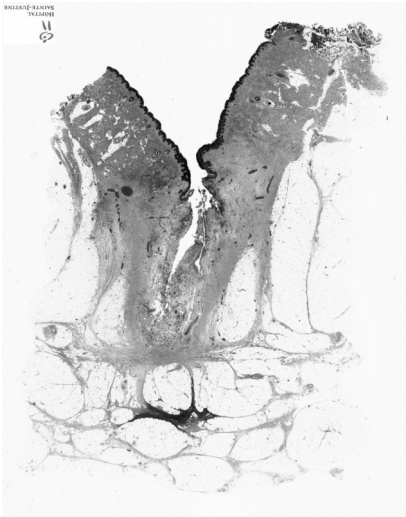

DIFFERENTIEEL DIAGNOSE PRURITUS ANI

- Haemorrhoieden gr 3-4 met vochtsecretie en maceratie
- Cryptitis
- Hypertrofische anale papil
- Condylomata acuminata
- Mycosis
- Mycoïde reactie
- Neurodermitis
- Primaire dermatitis
    - *contact eczeem*
    - *seborree*
    - *psoriasis*
- dysplasie

VERDACHTE PERI-ANALE LETSELS

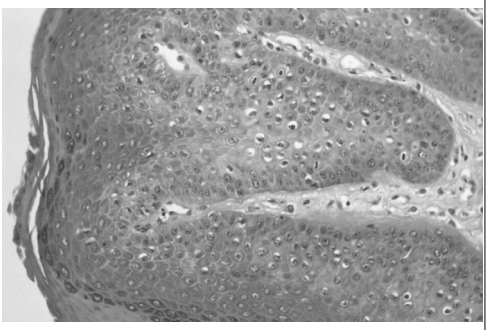

DIFFERENTIEEL DIAGNOSE RBPA (1)

Kan voorbijgaand en banaal zijn, of ernstig

Oorzaak moet altijd juist bepaald worden op risico van zelfs fatale afloop!
Meeste polypoiede letsels die RBPA geven liggen binnen bereik rectoscoop!

Steeds PPA, ano-rectoscopie (coloscopie)

DIFFERENTIEEL DIAGNOSE RBPA (2)

- druppelen na defecatie of soiling buiten defaecatie is meestel banaal (letsel distaal van de sfincters)
- bloedverlies samen met pijn wijst meestal op een letsel distaal van de linea dendata
- streepjes bloed op de stoelgang of bloed vermengd met stoelgang suggereren een hogergelegen letsel
- ook evacuatie van zuiver rood of zwart bloed suggereert een hogergelegen oorzaak

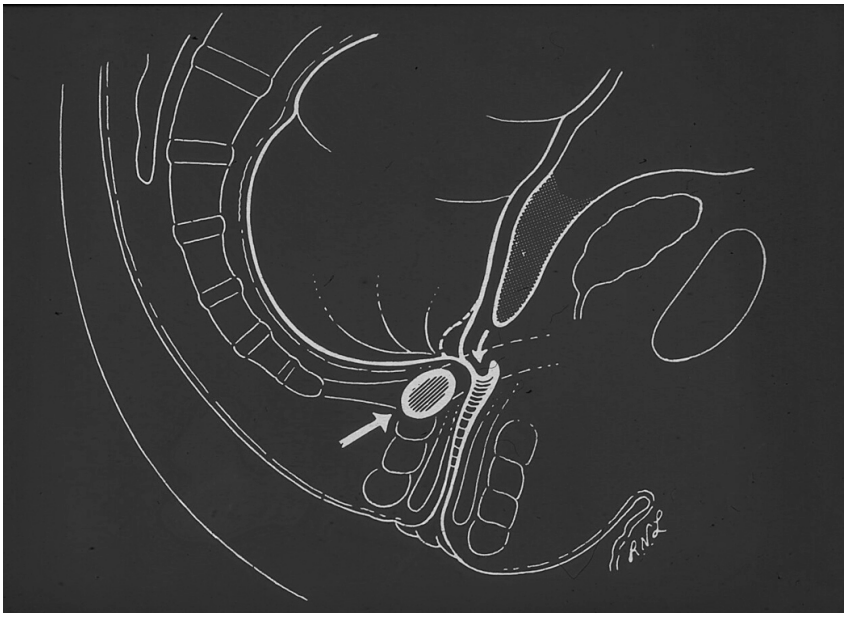

BEHANDELINGSMODALITEITEN IN PROCTOLOGIE (1)

Interne haemorrhoieden	
alle graden Gr I met bloedingen Gr II-III Gr III-IV	• conservatieve maatregels • sclerotherapie • IR coagulatie • Barron ligaturen • HAL • Anopexie (Longo) • Haemorrhoïdectomie (M&M)
Extern haematoom	
geen klachten recent en klachten oud, geulcereerd en klachten	conservatief incisie resectie
Fluxio	conservatief (dringende M&M)

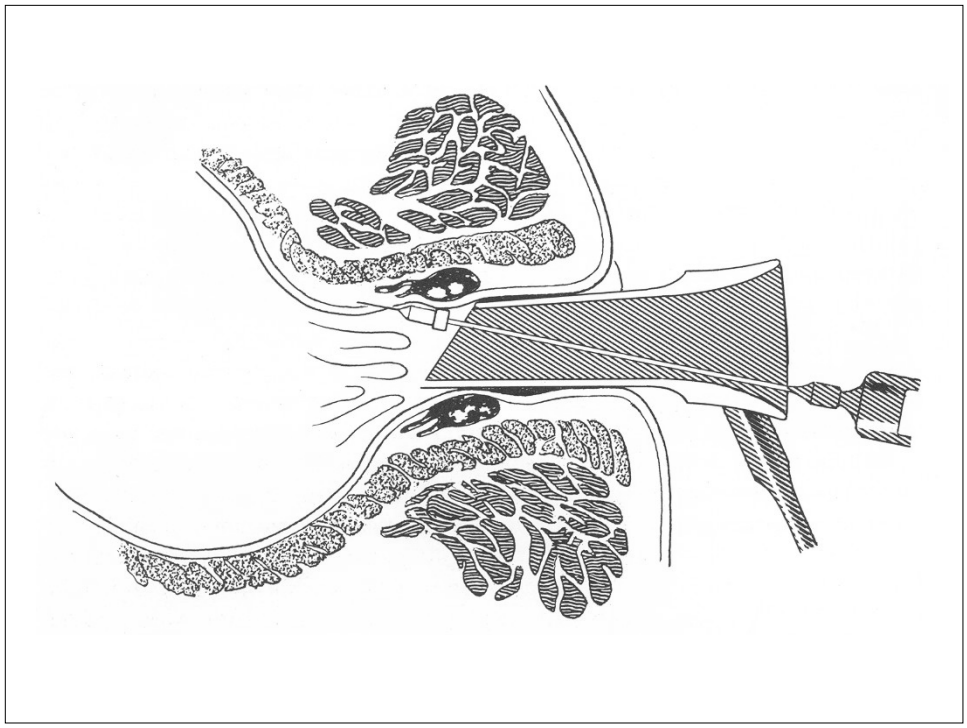

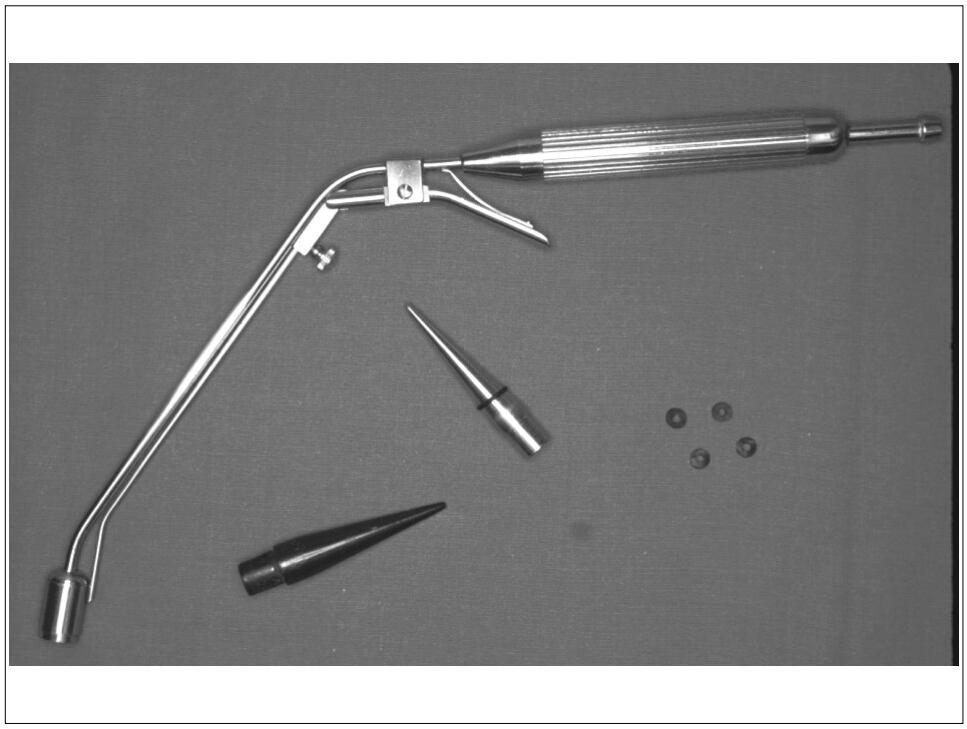

36 Nodule hémorroïdaire ligaturé. On voit à sa base l'anneau élastique

37 Nodule hémorroïdaire se nécrosant 7 jours après la ligature

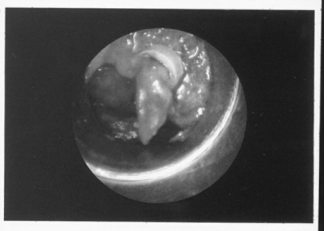

38 Nécrose de la muqueuse après la chute du nodule ligaturé

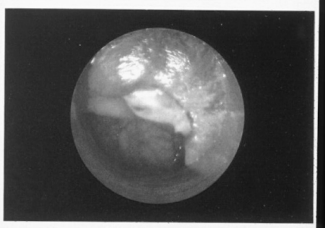



HEMORRHOIDECTOMIE VOLGENS LONGO

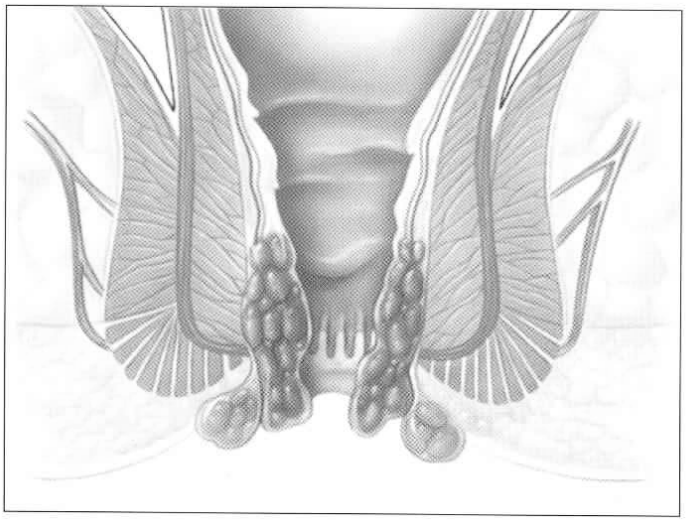

INTRODUCTIE DILATATOR

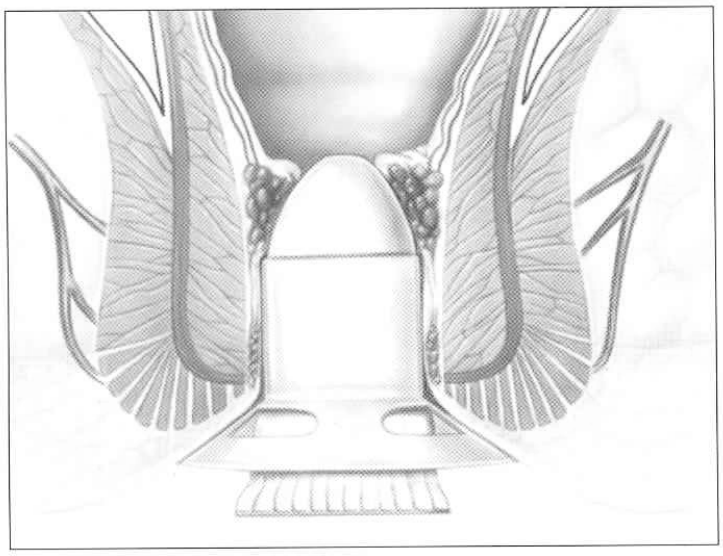

PROLAPS IN FERGUSON NA VERWIJDEREN INTRODUCTOR. CIRCULAIRE BEURSNAAD OP 5 CM

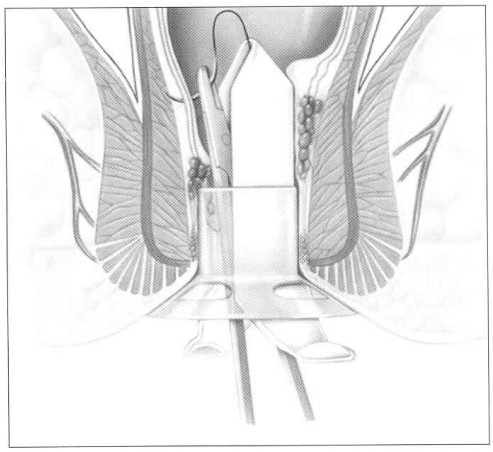

OPENEN STAPLER.
EINDEN BEURSNAAD
EXTERIORISEREN

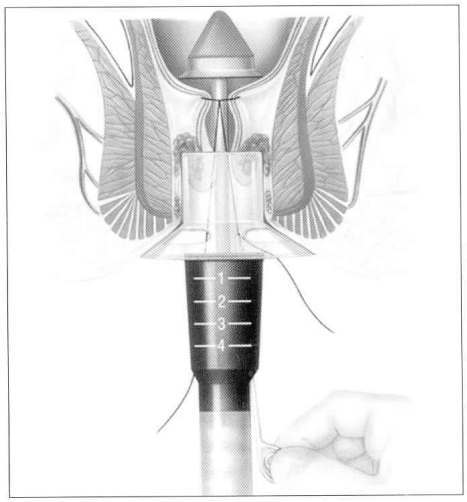

PROGRESSIEVE TRACTIE OP
BEURSNAAD MET INBRENGEN
PROLAPS

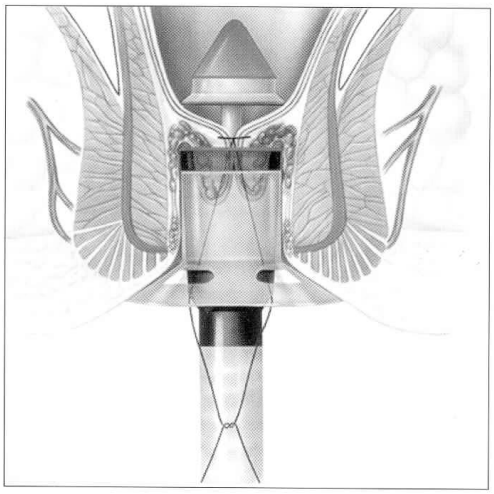

SLUITEN EN AFVUREN

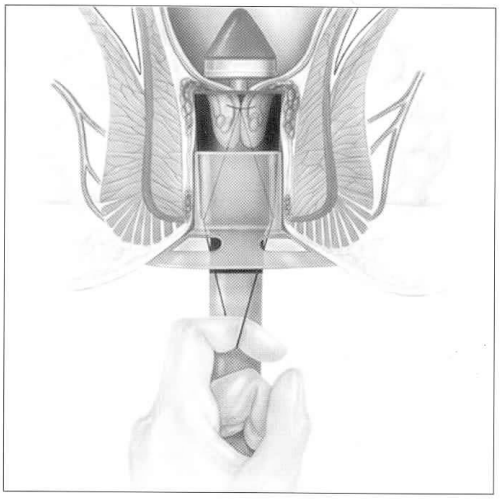

VERWIJDEREN STAPLER EN INSPECTIE STAPLERLIJN

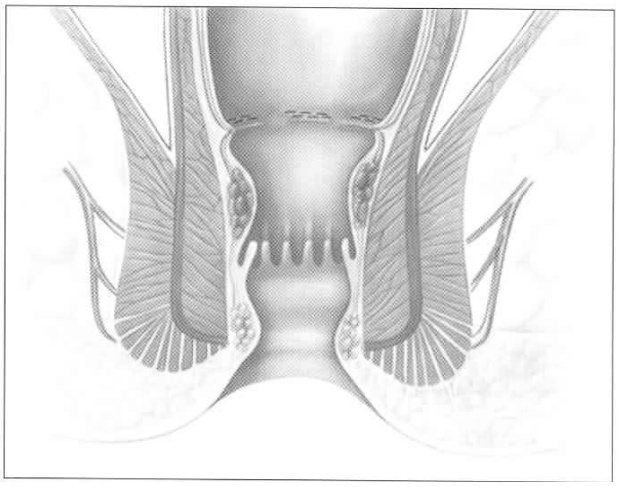

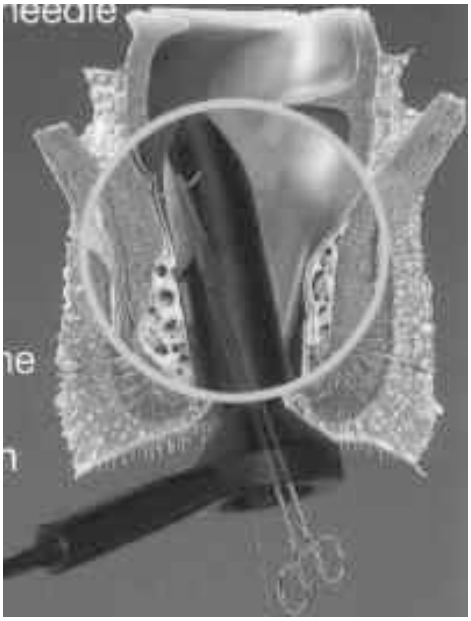

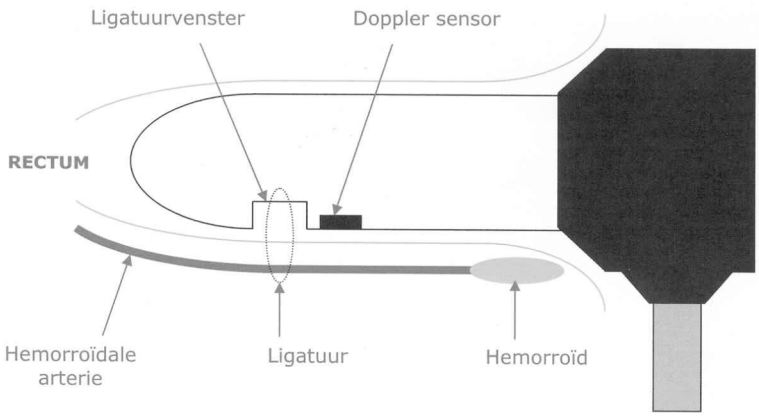
Ligatuurvenster
Doppler sensor
RECTUM
Hemorroïdale arterie
Ligatuur
Hemorroïd

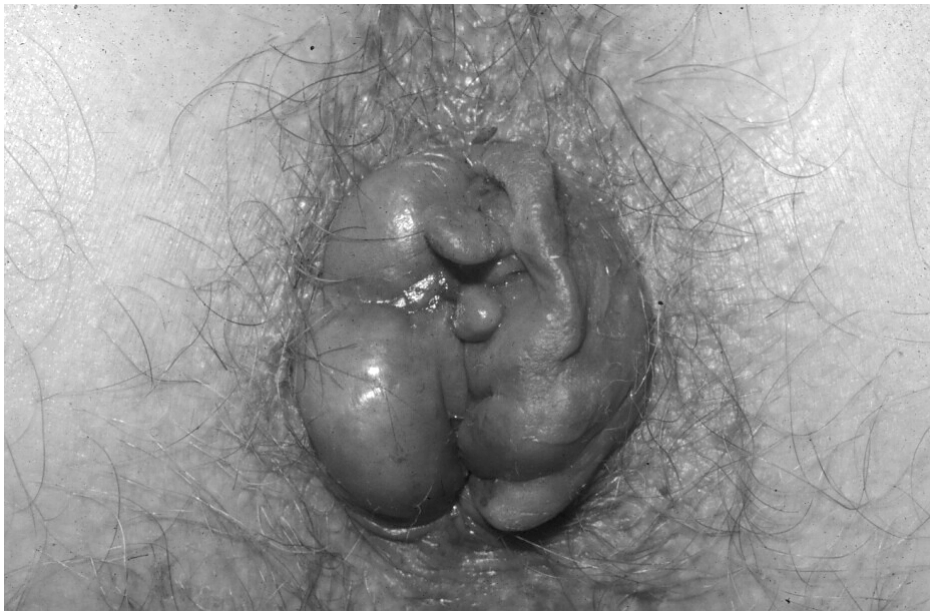

BEHANDELINGSMODALITEITEN IN PROCTOLOGIE (2)

Anale fissuur	
primaire, zonder spasmes	• macrogol p.o • wondhelende zalf
primaire, met spasmes	• farmacologische sfincterotomie - NG of ISDN zalf - Botox • LIS (open, gesloten)
primaire, chronische fissuren	• fissurectomie ± sfincterotomie
secundaire fissuur	• aetiologisch behandeling • fissurectomie

FISSUREN

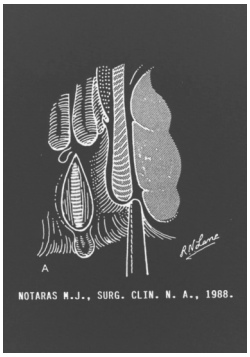
A
NOTARAS M.J., SURG. CLIN. N. A., 1988.

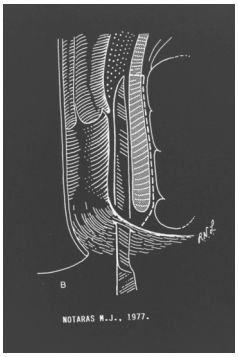
B
NOTARAS M.J., 1977.

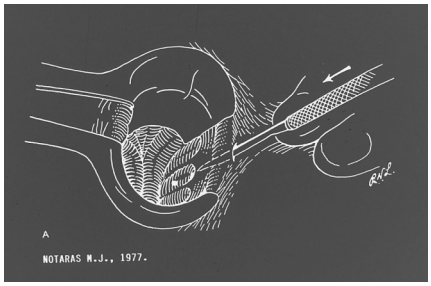
A
NOTARAS M.J., 1977.

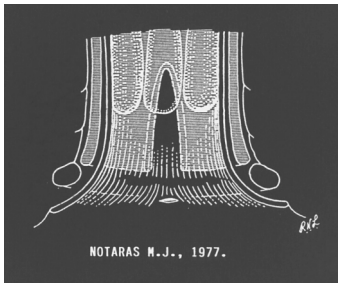
NOTARAS M.J., 1977.

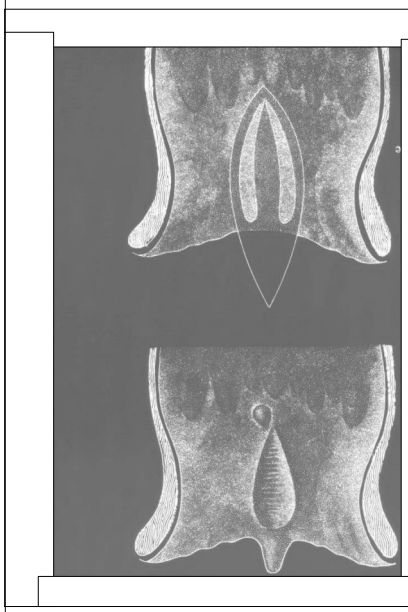

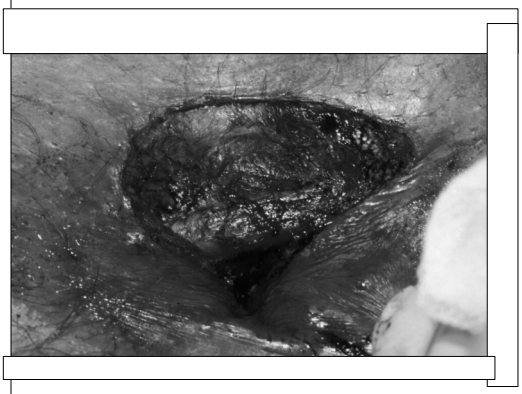

BEHANDELINGSMODALITEITEN IN PROCTOLOGIE (3)

Anaal abces	
Fluctuatie extern	• Breedspectrum AB bij koorts • Punctie/Incisie
Zonder fluctuatie	• Proefpunctie • Openleggen ± tress drainage van onderliggende fistel

BEHANDELINGSMODALITEITEN IN PROCTOLOGIE (4)

Anale fistel	
cryptoglandulair	• Primaire fistulotomie • Two-stage fistulotomie • Fistulectomie met mucosa schuifplastie na tress
M. Crohn	• Pharmacologische behandeling na abcesdrainage ± tijdelijke tress drainage • Mucosa schuifplastie

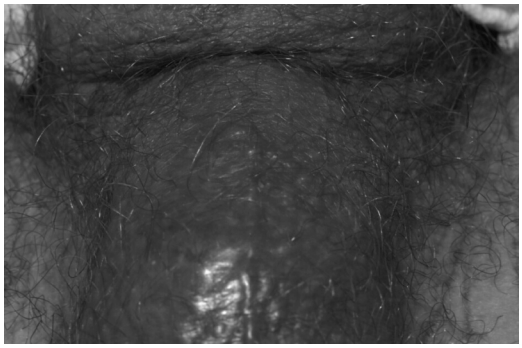

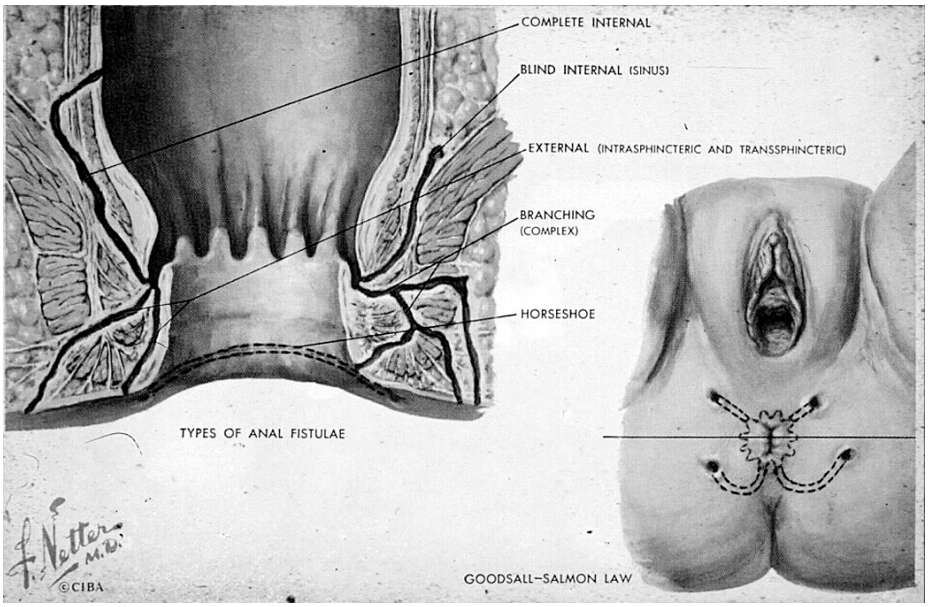
COMPLETE INTERNAL
BLIND INTERNAL (SINUS)
EXTERNAL (INTRASPHINCTERIC AND TRANSSPHINCTERIC)
BRANCHING (COMPLEX)
HORSESHOE
TYPES OF ANAL FISTULAE
F. Netter M.D.
©CIBA
GOODSALL–SALMON LAW

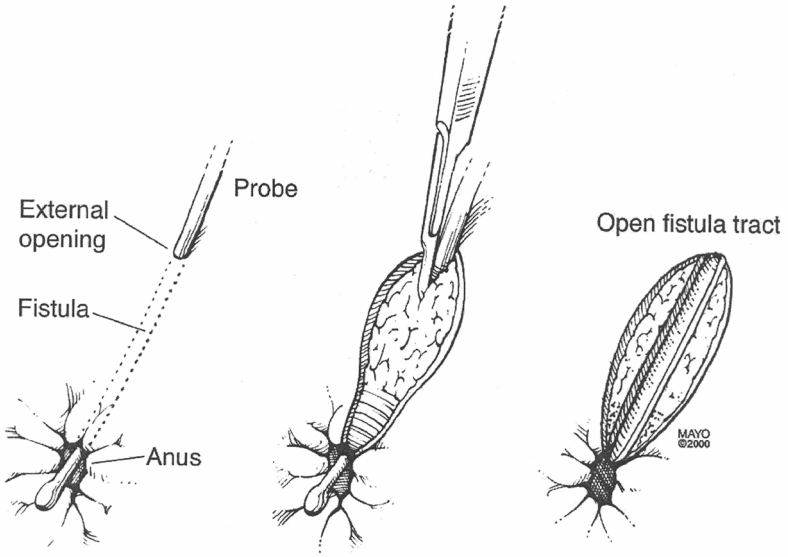
External opening
Probe
Fistula
Anus
Open fistula tract
MAYO ©2000

Sleutelgatmisvorming

Verlies van ventrale sfincter

NAME:

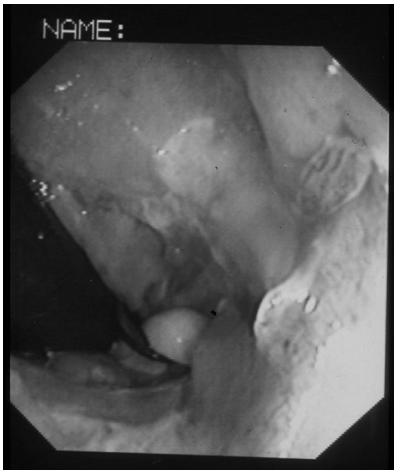
NAME:

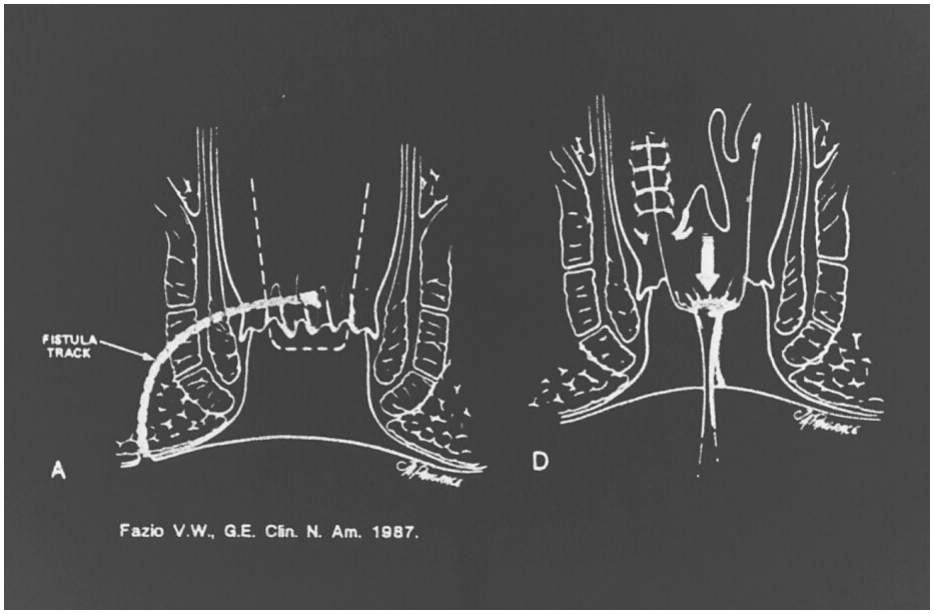
FISTULA TRACK
A
D
Fazio V.W., G.E. Clin. N. Am. 1987.

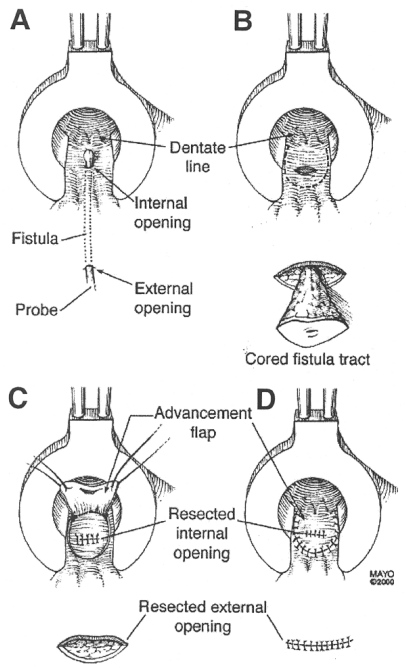

BEHANDELINGSMODALITEITEN IN PROCTOLOGIE (5)

Perianale dermatose ± pruritus ani	
e causa ignota	• mogelijke allergenen elimineren • kuren met zuiver corticosteroied van max. 14 dagen in combinatie met antihistaminicum
Specifiek	• Aetiologisch • Oorzaak vochtverlies wegnemen

BEHANDELINGSMODALITEITEN IN PROCTOLOGIE (6)

Condylomata acuminata	
extern	• imiquimod crème • cidofovir 1% crème • fulguratie residuele letsels na biopsie
intern	• fulguratie na biopsie en pharmaco therapie extern

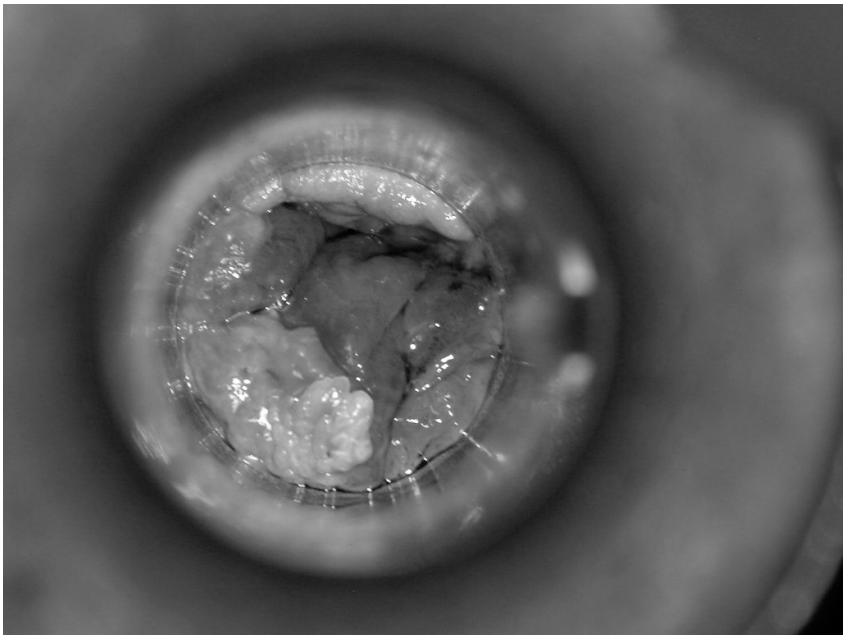

BEHANDELINGSMODALITEITEN IN PROCTOLOGIE (7)

Levator ani syndroom	
	• aangepaste zithouding • persen vermijden • tricyclische antidepressiva 's avonds • bekkenbodemkiné ± galvanische therapie • GABA analogen

Wat de huisarts of specialist behandeld moet gedicteerd worden door

- competentie op gebied van diagnose en therapie
- optimaal comfort en veiligheid voor de patiënt
- beste definitief resultaat met zo gering mogelijk risico op recidief of significant functieverlies voor de individuele patiënt

HUISARTS

- Luisteren en kijken te verkiezen boven zalven voorschrijven
- Klacht of the pathologie moet geduid worden in een breder kader wat moet aanzetten tot vroegtijdige samenwerking met gastroenteroloog of dermatoloog
- Informatie verstrekken over medische voorgeschiedenis, haemostase, farmaca, endocarditis profylaxie of allergies draagt in grote mate bijdraagt tot de veiligheid van de patiënt

HUISARTS (vervolg)

- Opvolgen van farmacologische behandeling en postoperatieve verzorging is lonender dan het zelf uitvoeren van technische akten in minder comfortabele omstandigheden (infrastructuur, materiaal, paramedische hulp)

- Ano-rectoscopie, huidbiopsie, punctieabces, incisie trombose, behandeling condylomen, sclerotherapie binnen bereik mits minimale opleiding en training.