

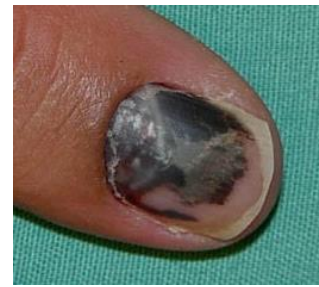PRIKKEN IN EN ROND DE NAGEL (Subunguaal haematoom en paronichium)

1: SUBUNGUAAL HAEMATOOM

LEERDOELEN

- Differentiaal diagnose met subunguaal melanoom

Bij een subunguaal hematoom moet er altijd een anamnese zijn die daar bij past (stoten, joggen, ander trauma, gebruik bloedverdunners), anders is het moeilijk om het te onderscheiden van een subunguaal melanoom. Een hematoom schuift op, een melanoom niet. Bij beiden is het Hutchinson sign (bruinverkleuring huid aan vingertop) soms aanwezig. Bij twijfel is een biopsie nodig om een melanoom uit te sluiten.



- Indicaties voor aanprikken

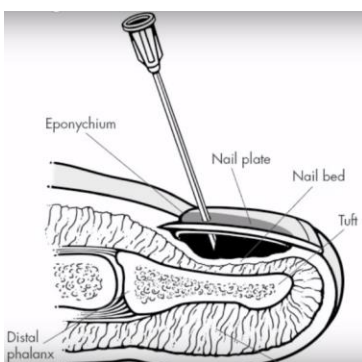
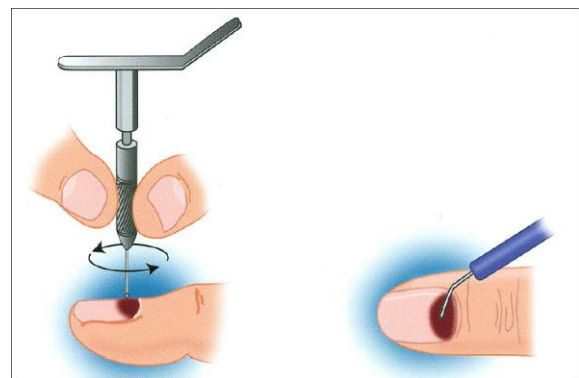
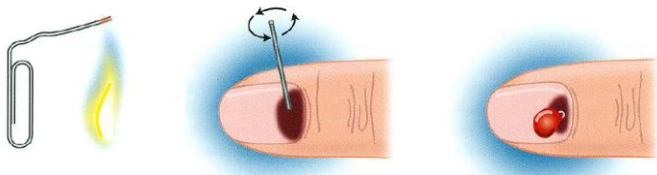
De enige indicatie is pijn. Als de patiënt geen pijn heeft, of de aandoening al enkele dagen bestaat, beter afblijven.

- Opletten om het nagelbed niet te raken. Kan heel pijnlijk zijn!

BENODIGHEDEN

Paperclip, electrocauter, nagelboor of injectienaald.

METHODIEK



BRONNEN

Handboek verrichtingen in de huisartsenpraktijk (NHG) p 385 - 388

Kleine kwalen in de huisartsenpraktijk (Reed Business Education) p 736-738

2: PARONYCHIA

LEERDOELEN

- Diagnose:

Infectie van de proximale of laterale nagelwal, meestal door huidbacteriën zoals Stafylokokken, vaak ook menginfectie (Streptokokken, Pseudomonas, Klebsiella, anaeroben) en incidenteel herpesvirus.

Begint als klein infiltraat aan nagelbasis of nagelrand. kan uitbreiden naar nagelbasis, andere kant van nagel en overgaan in abces. Pijn uitgesproken en typisch kloppend. Onbehandeld kan het zich onder de nagel uitbreiden. Ernstige complicatie van paronychia is ontstaan van panaritium door uitbreiding naar pulpa of bot.

Oorzaak: kleine scheurtjes of wondjes van de huid langs de nagelriem, accidenteel, maar ook door lostrekken van nagelhuidrandjes, te ver naar de zijkant doorgevoerde nagelverzorging of nagelbijten.

- Beleid:

Indien geen abcesvorming: afwachten, rust en bescherming vinger. Nat verband: geen invloed op verder verloop. Eventueel baden.

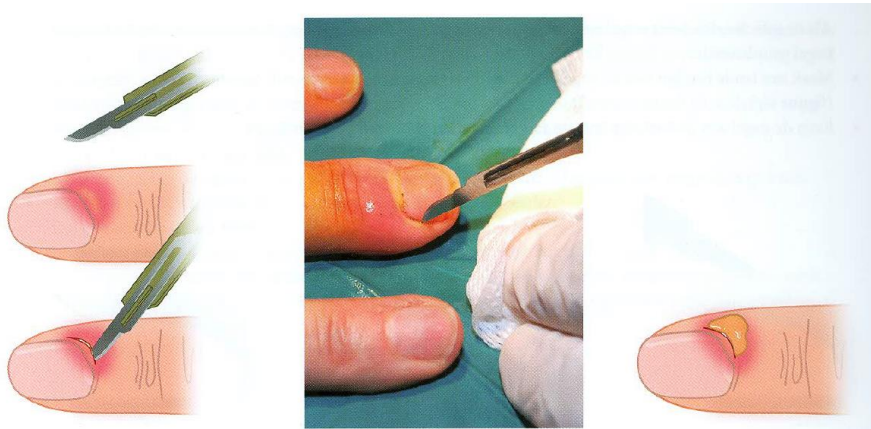
Indien abces: incisie noodzakelijk. Contra-indicaties zijn er niet. Cave bloedverdunnende middelen; extra aandacht aan verbinden en nazorg.

Bij zuigelingen is een afwachtend beleid gerechtvaardigd.

BENODIGHEDEN

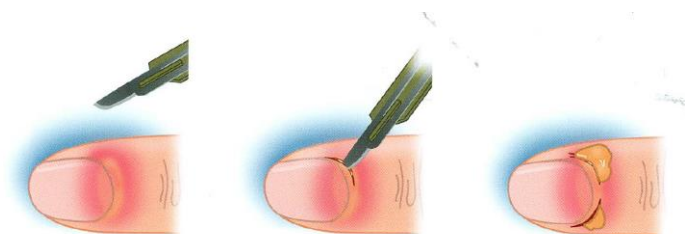
Scalpel, Xylocaine verdoving

METHODIEK



Doel van de ingreep is evacuatie van pus door incisie en drainage van de pocket. Soms is daarvoor een incisie van het abcesje en losmaken van de nagelriem van de nagel voldoende.

Als de infectie zich heeft uitgebreid tot onder de nagel (subunguaal abces), is resectie van een deel van de nagel geïndiceerd. Een technisch eenvoudiger alternatief is het verwijderen van een kleine nagelrand. Het abcesje wordt daarbij van distaal in plaats van proximaal benaderd.



BRONNEN

Handboek verrichtingen in de huisartsenpraktijk (NHG) p. 379 - 384

Kleine kwalen in de huisartsenpraktijk (Reed Business Education) p 739-741