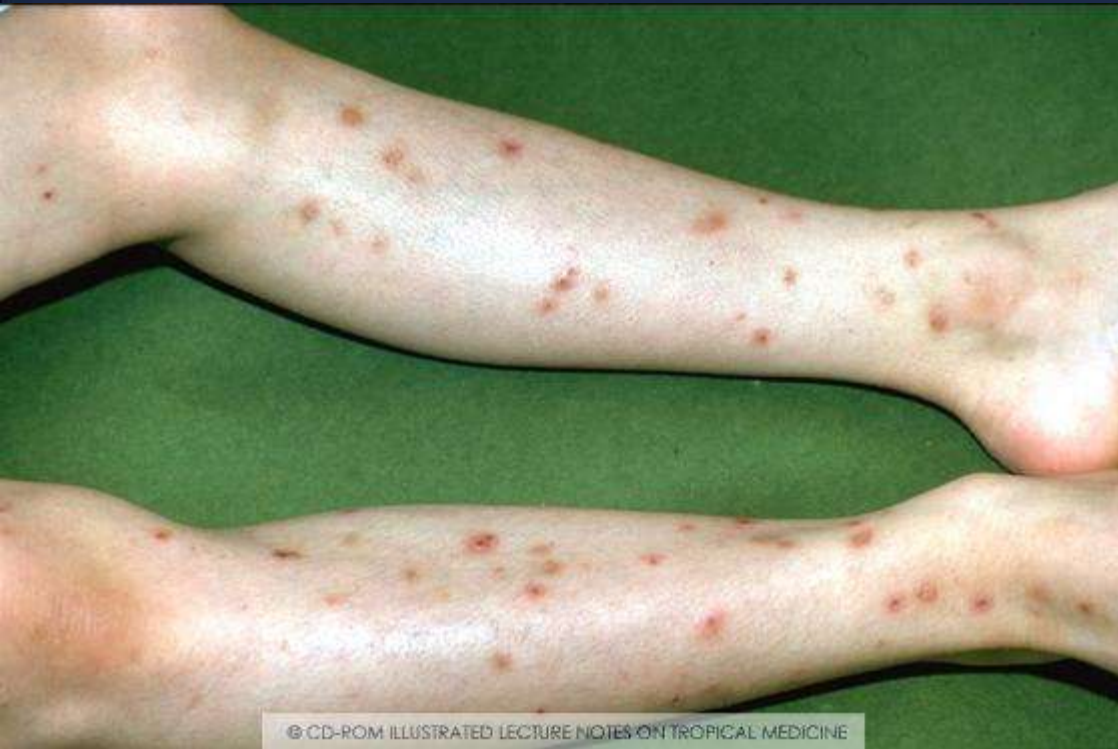
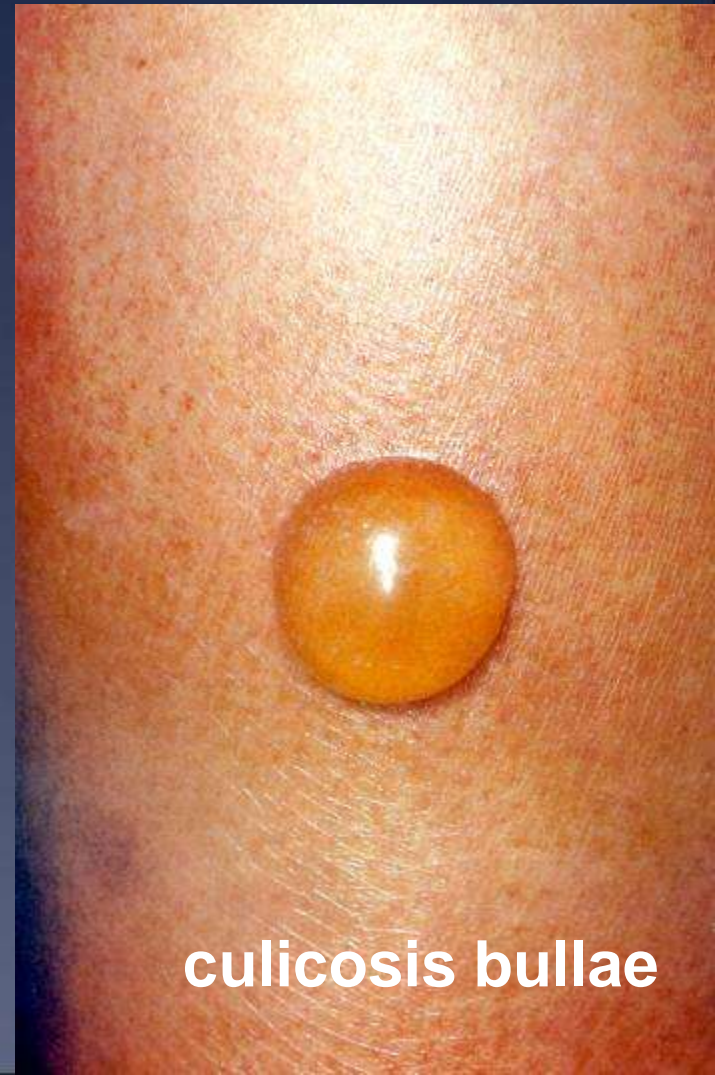
Insectebeet : uitgestelde allergische reactie



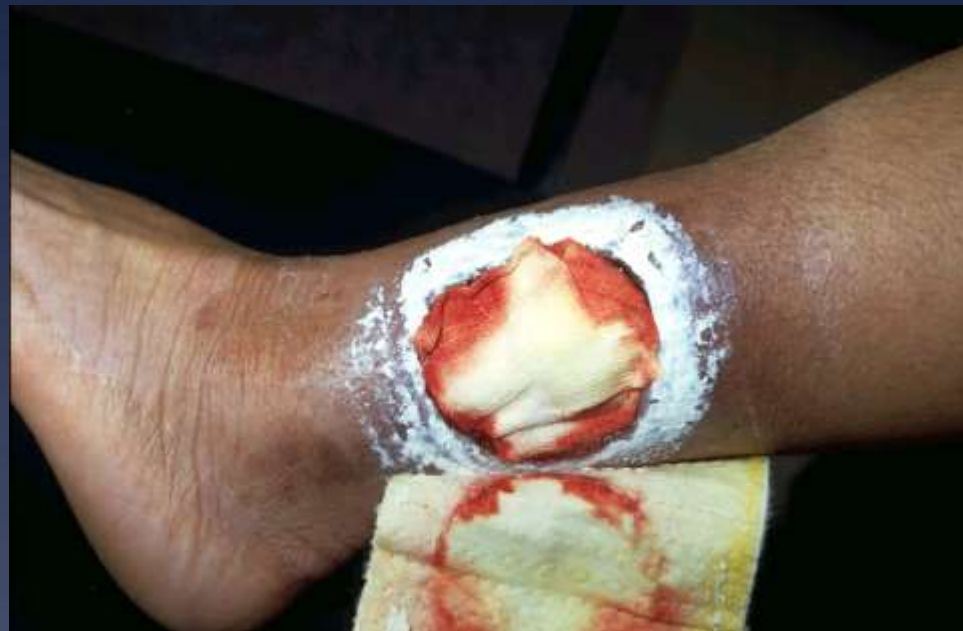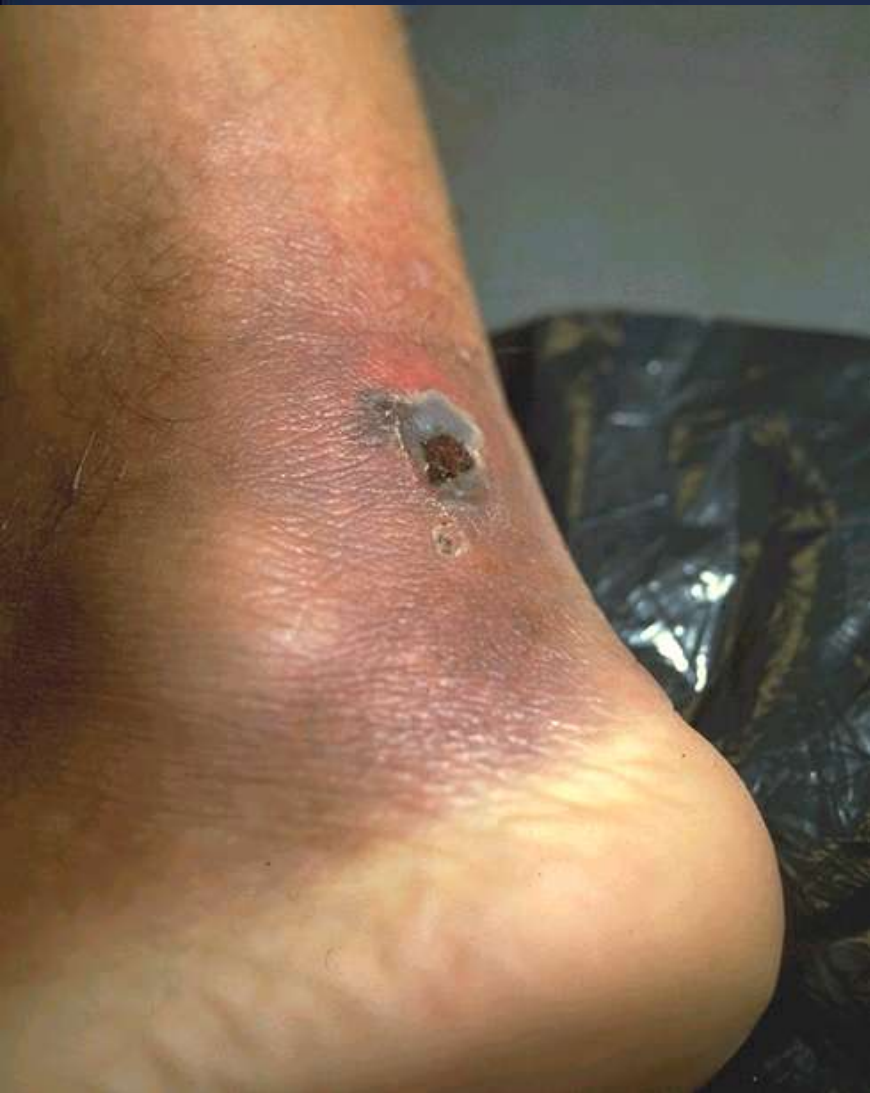Sterk jeukende papuleuze huida eruptie
onstaan 2 weken na terugkeer uit
Caraïben



culicosis bullae

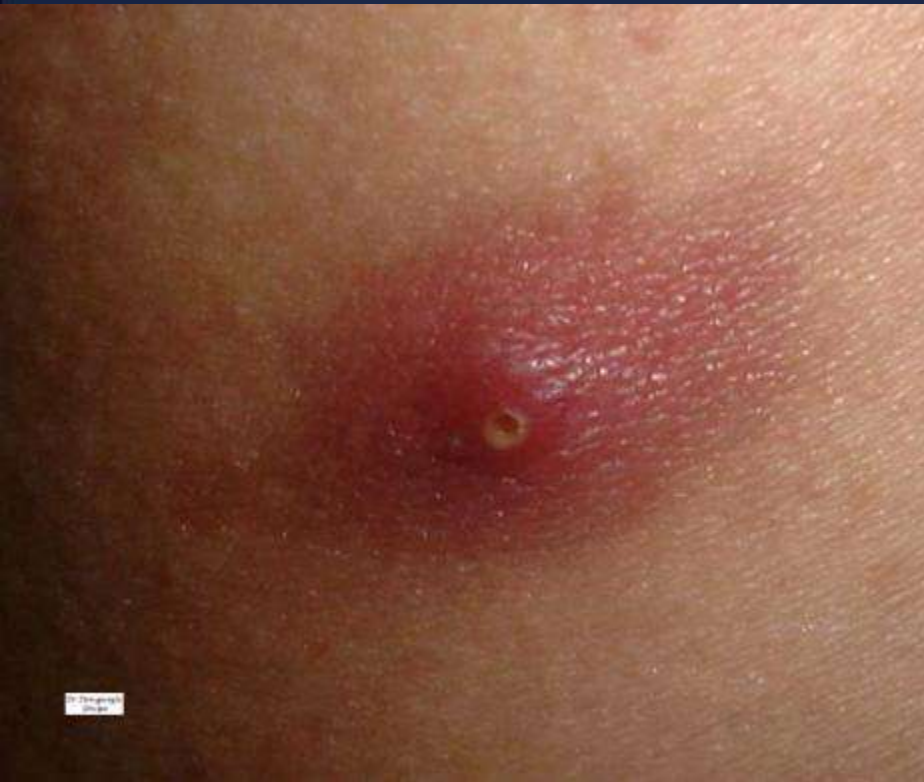Pyodermie : Ecthyma – flegmone

Staph.aureus, Streptococcus pyogenes

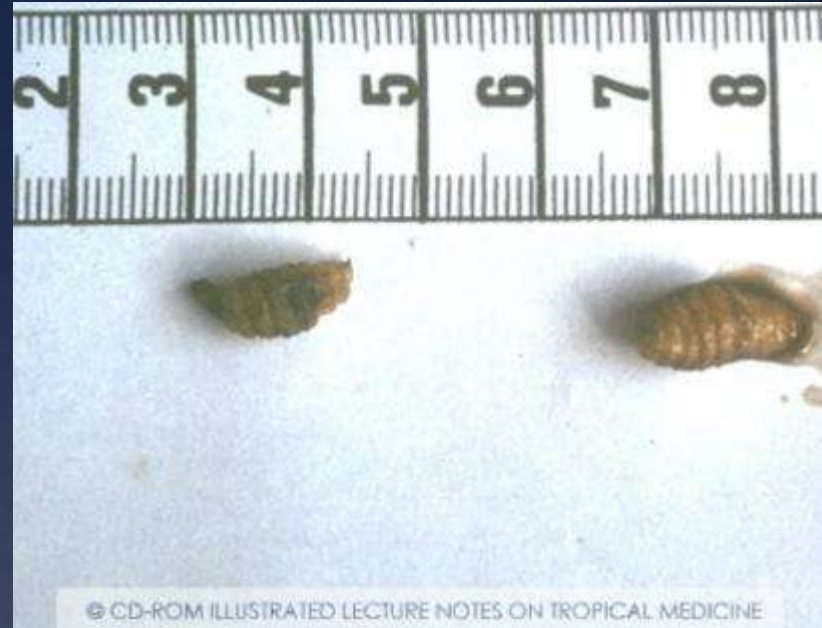

Huidwonde, uitbreidend en etterend,
met perilesionele roodheid en oedeem,
begonnen tijdens reis in Senegal

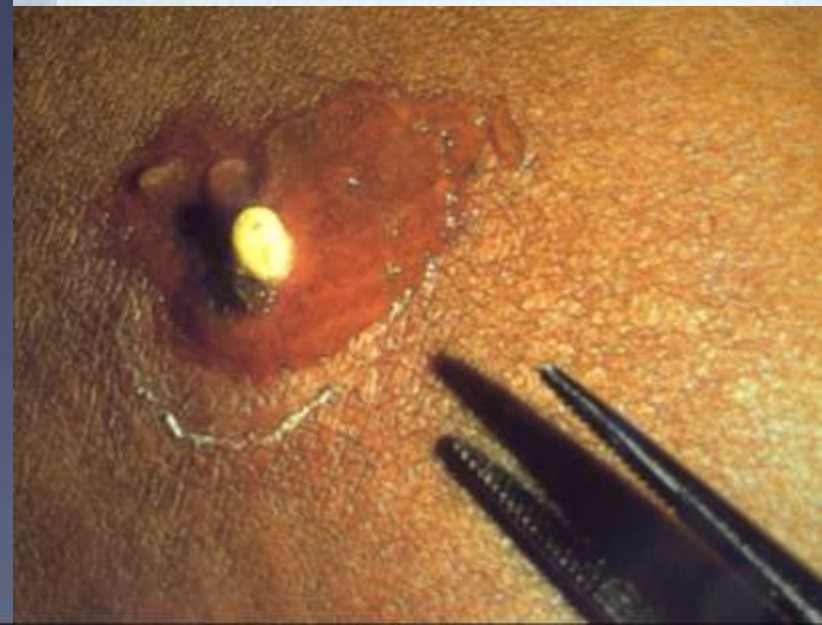Myiasis



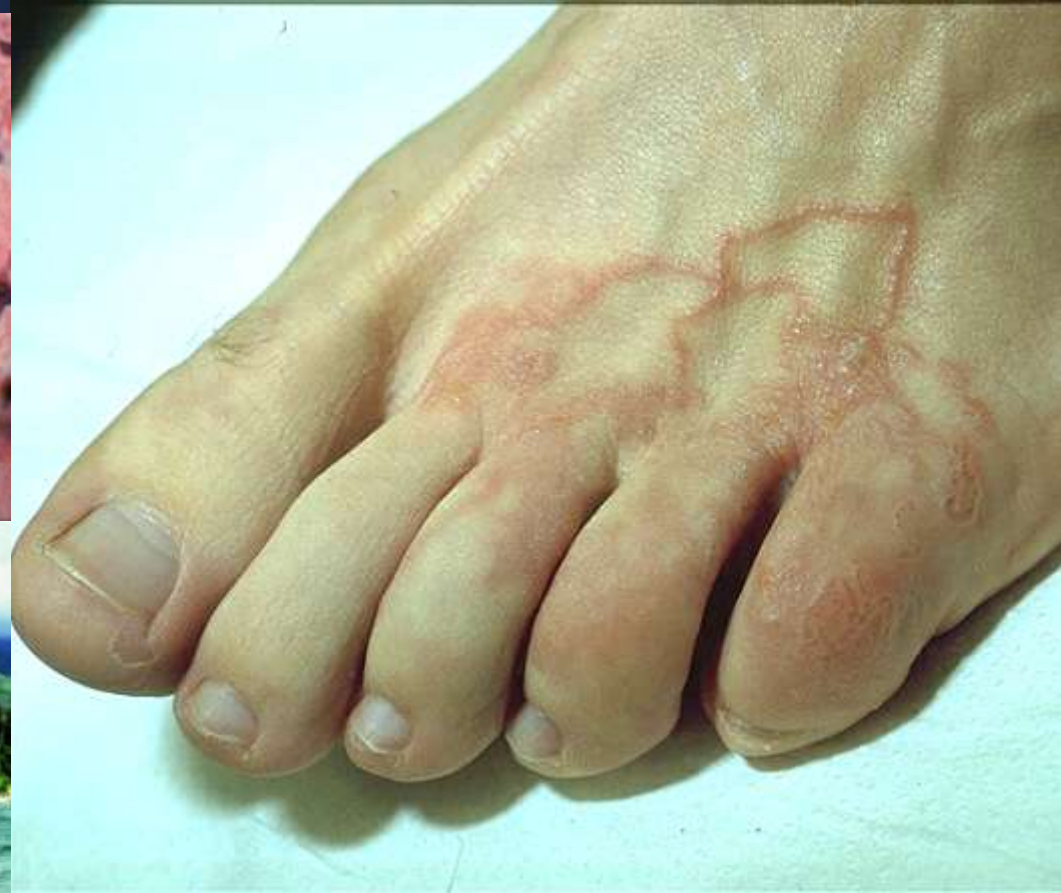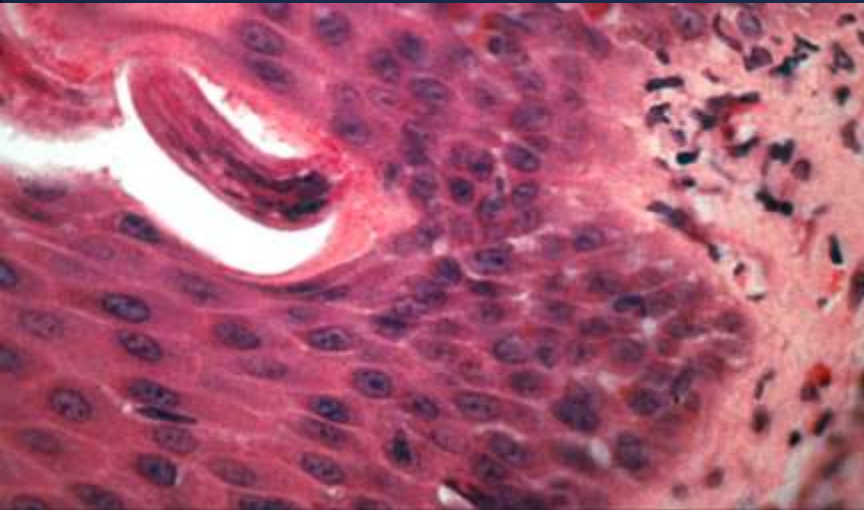
Pijnloze furonkel met centrale opening
Sereuze vochtafscheiding
1 week na reis in Gambia



© CD-ROM ILLUSTRATED LECTURE NOTES ON TROPICAL MEDICINE

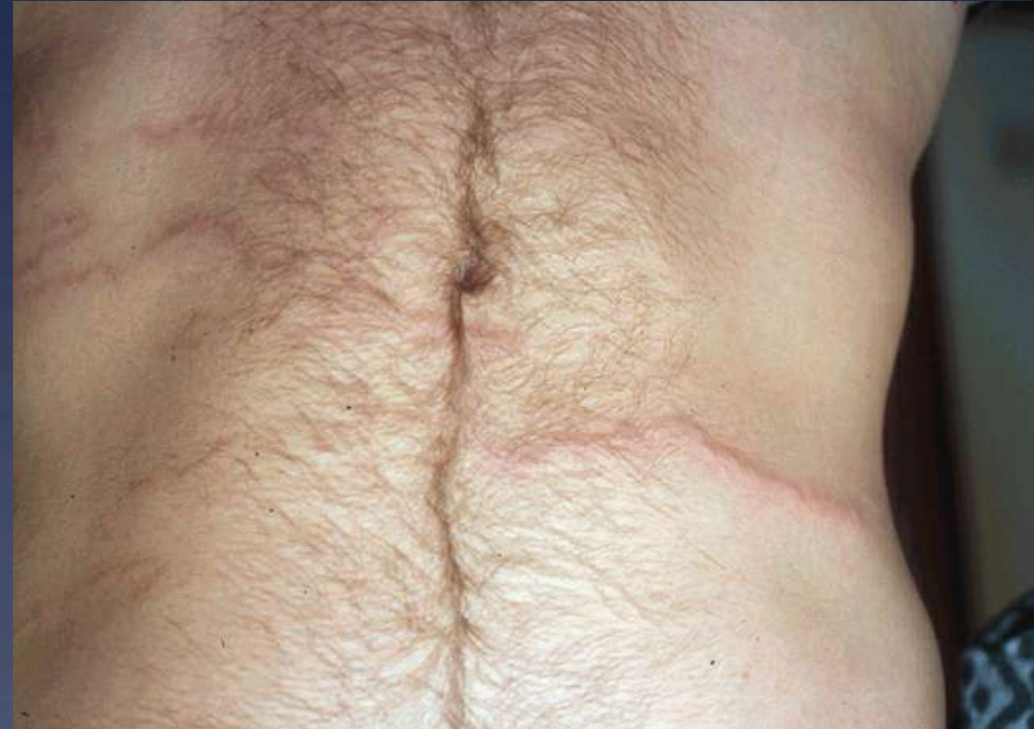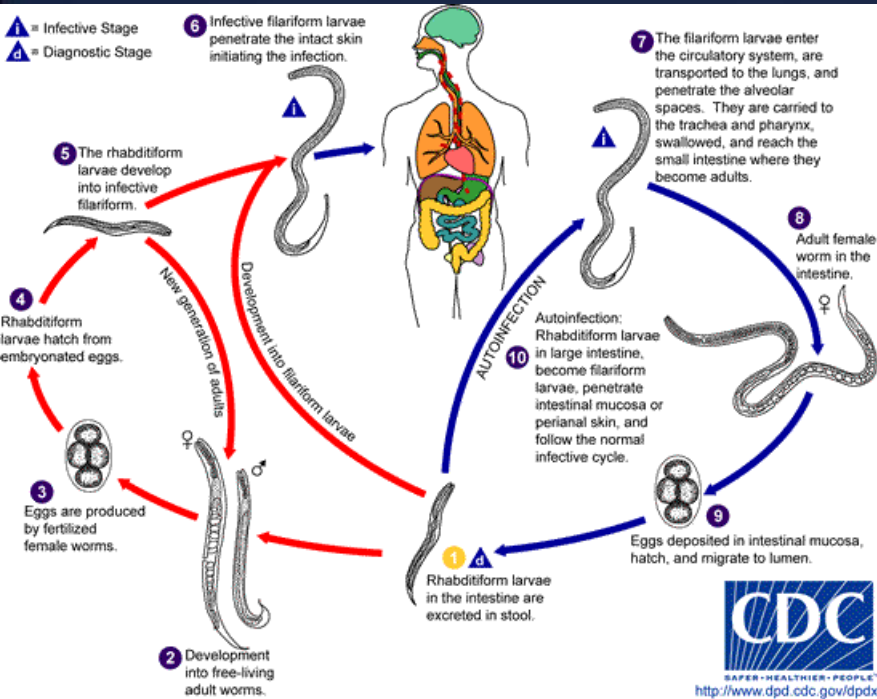


Larva Migrans Cutanea (*Ankylostoma* sp.)



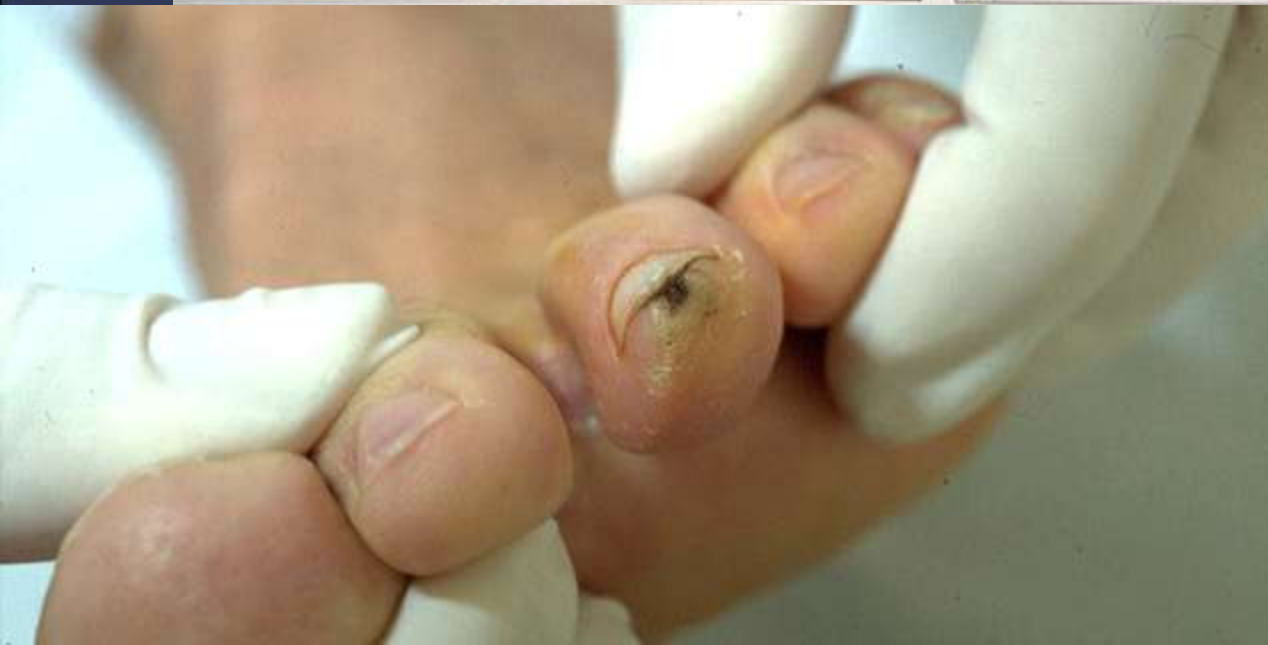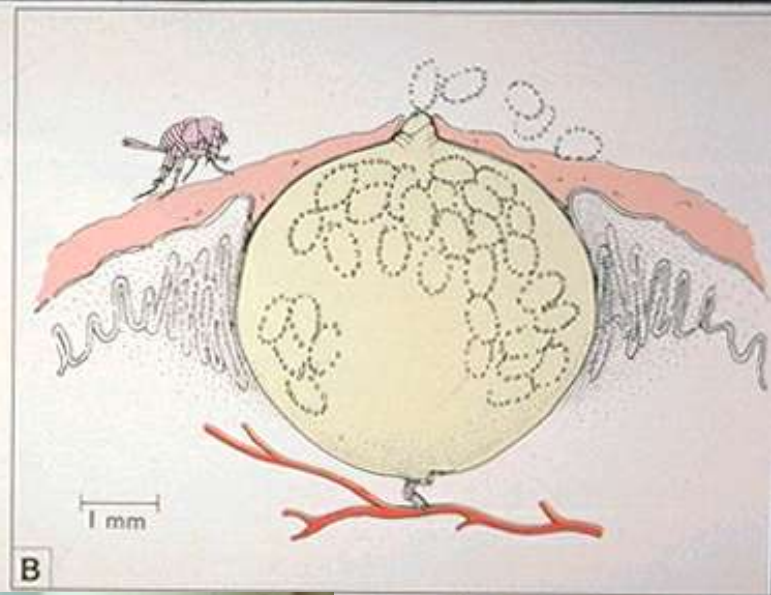
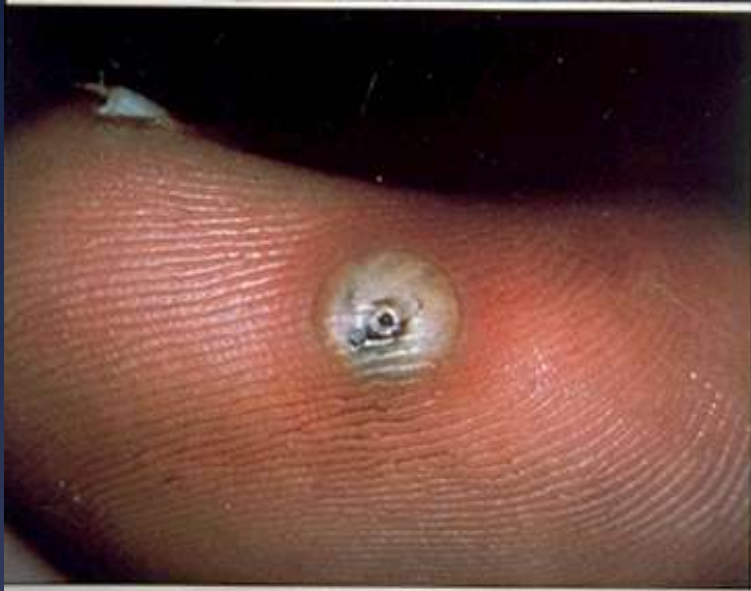Jeukende traag voortschrijdende
eruptie na reis in Brazilië, sedert 3 weken

Larva Currens (Strongyloidosis)



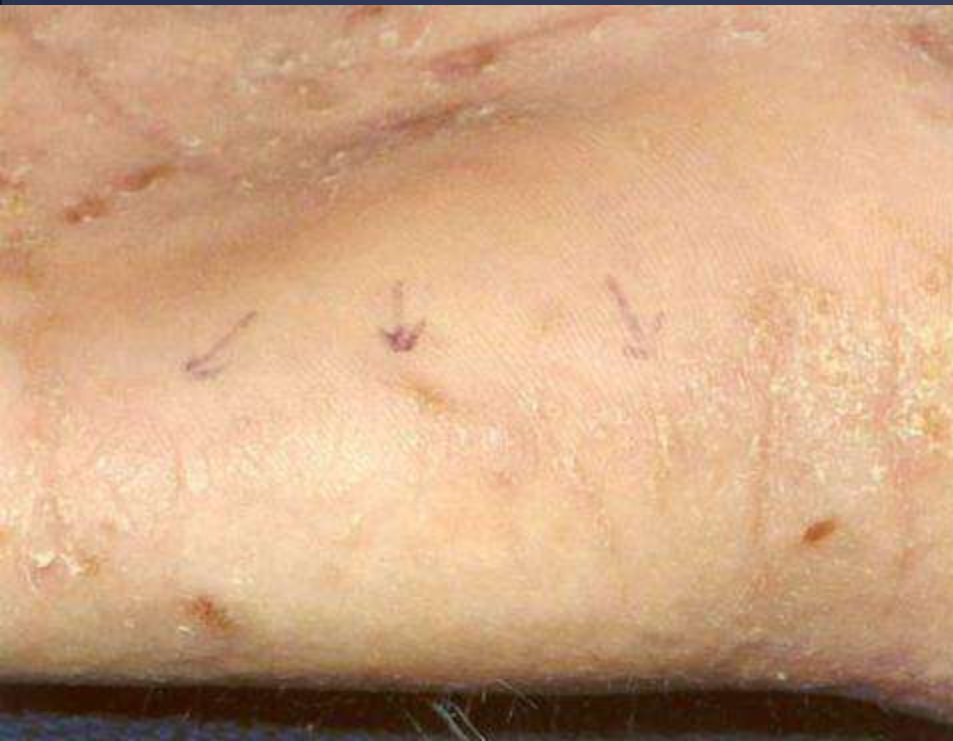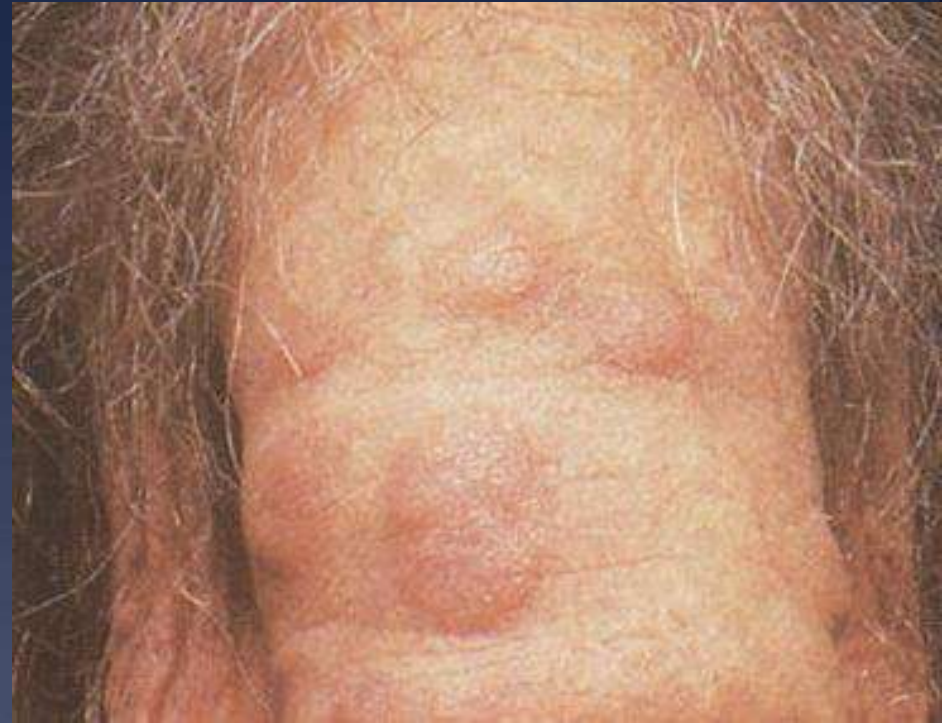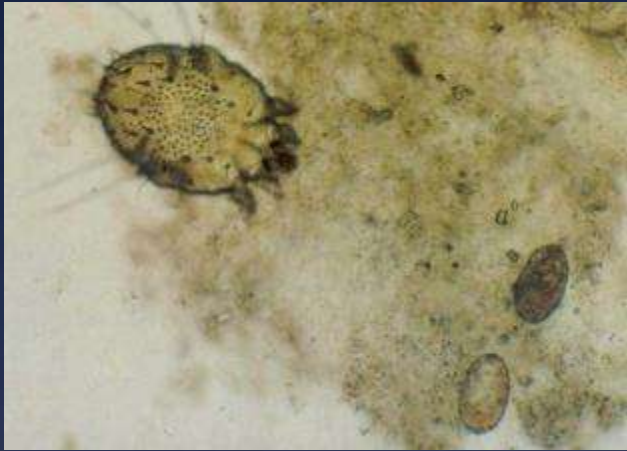Jeukende snel van plaats veranderende lineaire urticariële eruptie, een jaar na reis in Cambodia

Tungiasis (zandvlo)



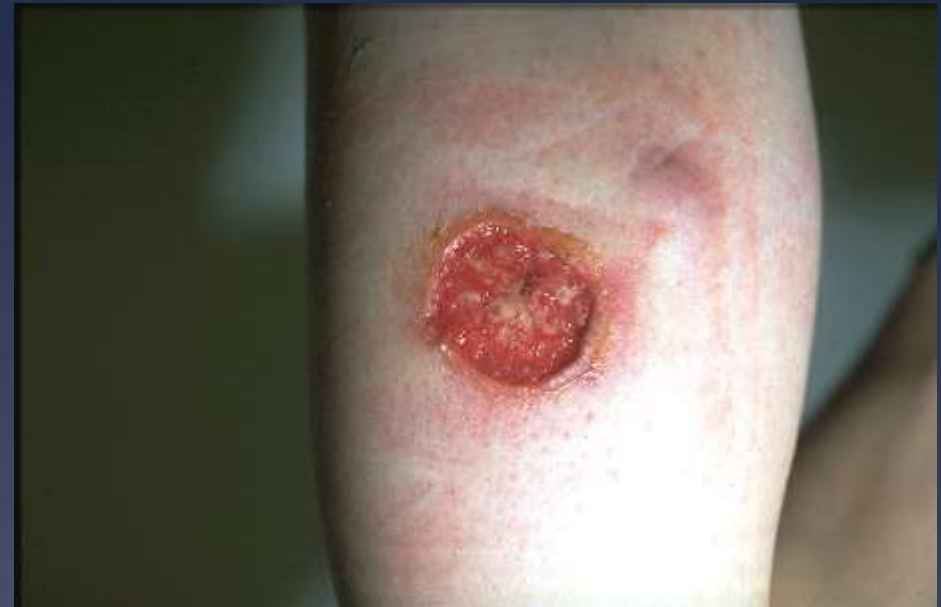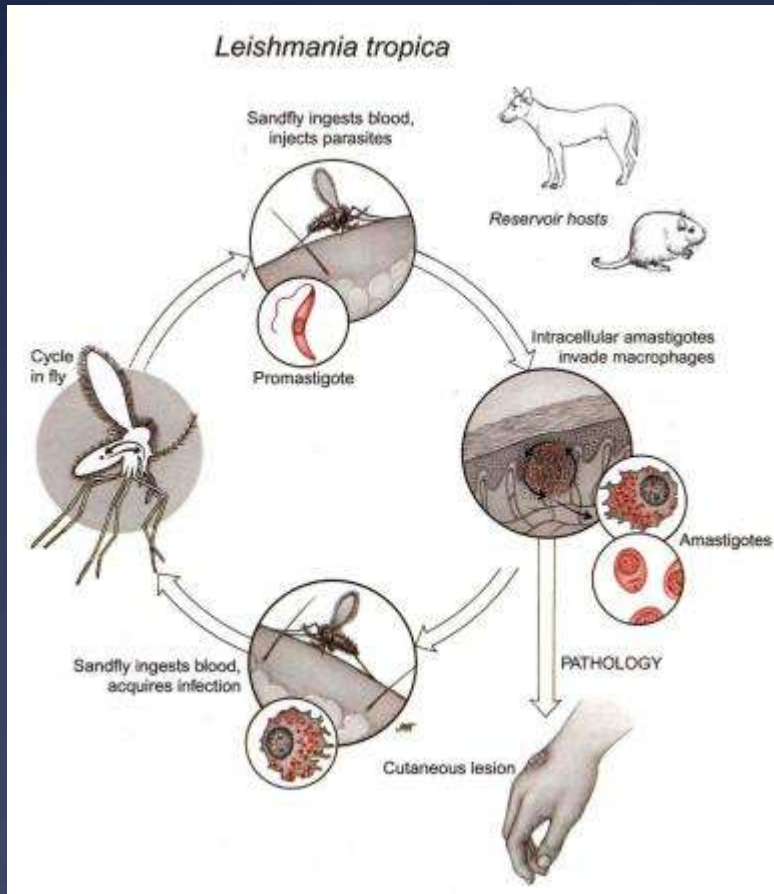
Zwelling met zwart
centraal punt
onder teennagel
na reis in Congo

Scabies (*Sarcoptes scabiei*)



Sterk jeukende eruptie,
met papuleuze en lineaire letsels
op ledematen, handen en schaamstreek
na reis in Sri Lanka

Cutane Leishmaniasis



Traag evoluerende pijnloze papel, ulcererend, met opgeworpen rand, niet etterend, na reis in Frans Guyana

IMPORTPATHOLOGIE - DERMATOLOGIE

- * Allergische reacties op insectenbeten
- * Wondinfecties
- * Migrerende larve (cutane larva migrans)
- * (Larva currens)
- * Schurft
- * Vliegenlarve (myiasis)
- * Zandvlo (tungia penetrans)
- * Huidleishmaniose
- * Kwallebeten,
- * Spinnen, schorpioenen, slangen

