



Aanschouw de schouder

Lenie Jacobs, huisarts

Het onderzoek van de schouder

**Systematiek zéér belangrijk, zowel in
de anamnese als in het klinisch
onderzoek!**

Anamnese

1. Leeftijd, beroep, hobby (sport)
2. Wat?
3. Etiologie
4. Duur
5. Uitstraling?
6. Nachtelijke pijn?
7. Rust/beweging?

Anamnese

8. Andere gewrichtsklachten?

 Systeemanamnese

9. Voorgeschiedenis

10. Medicatie

Klinisch onderzoek

1. Inspectie
2. Palpatie
3. Functieonderzoek
 - a) Actief
 - b) Passief
 - c) Weerstand
 - d) Instabiliteit

Inspectie

- Algemeen

Binnenkomen, houding, hulpmiddelen

- Specifiek


Atrofie, zwelling, stand

Palpatie

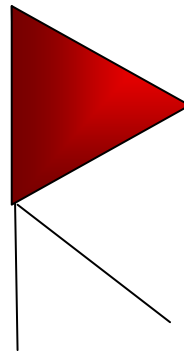
- Temperatuur
- Zwelling
- Spierbuik m. supraspinatus en infraspinatus

Actieve testen


Abductieboog



Painful arc



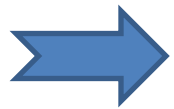
AC pathologie



Glenohumeraal

Passieve testen

- Elevatie arm naar mediaal
- Exorotatie
- Abductie
- Endorotatie
- Adductie

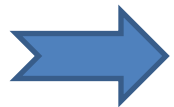


Beperking/Eindgevoel?

Capsulair patroon: EXO > ABD > ENDO

Weerstandstesten

- Jobe → supraspinatus
- Weerstand exorotatie → infraspinatus
- Weerstand endorotatie → subscapularis
- Weerstand flexie en extensie elleboog
- Horizontale abductie → AC



Pijn en/of zwakte?

Toegevoegde testen

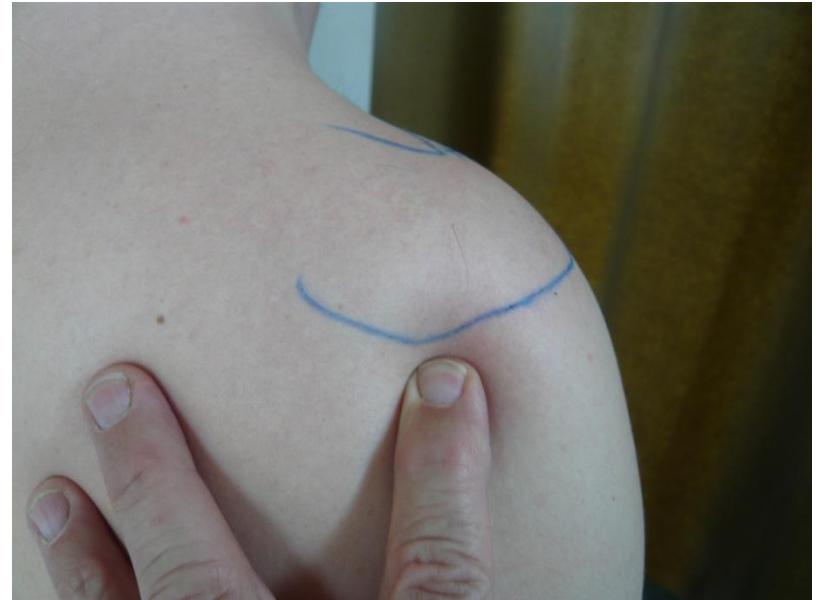- Yokum → Impingement
- Roostest → TOCS

Instabiliteitstesten

- Anterolaterale schuiflade
- Werptest

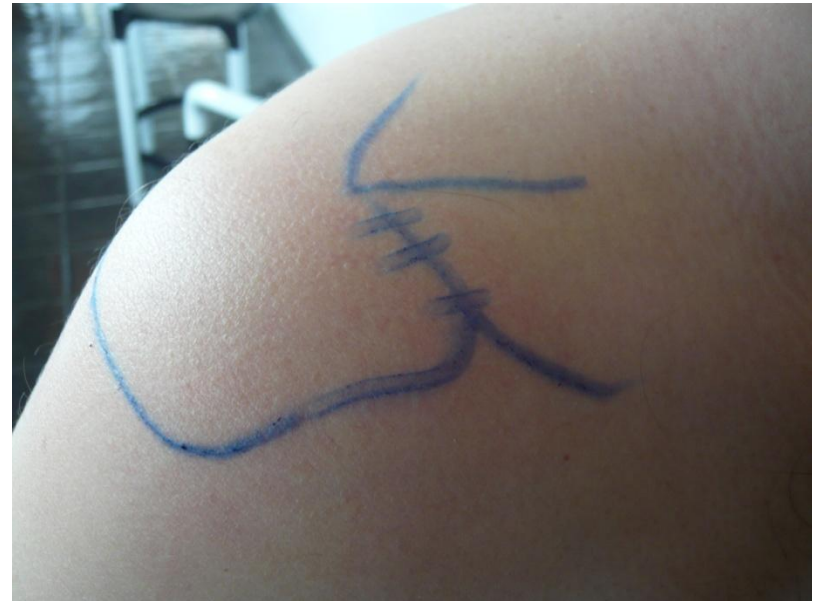Infiltratie glenohumerale gewricht

- Capsulair patroon!
- 1cm onder de achterste hoek van het acromion
- In de richting van processus coracoideus
- Lange, groene naald verdwijnt volledig in het gewricht



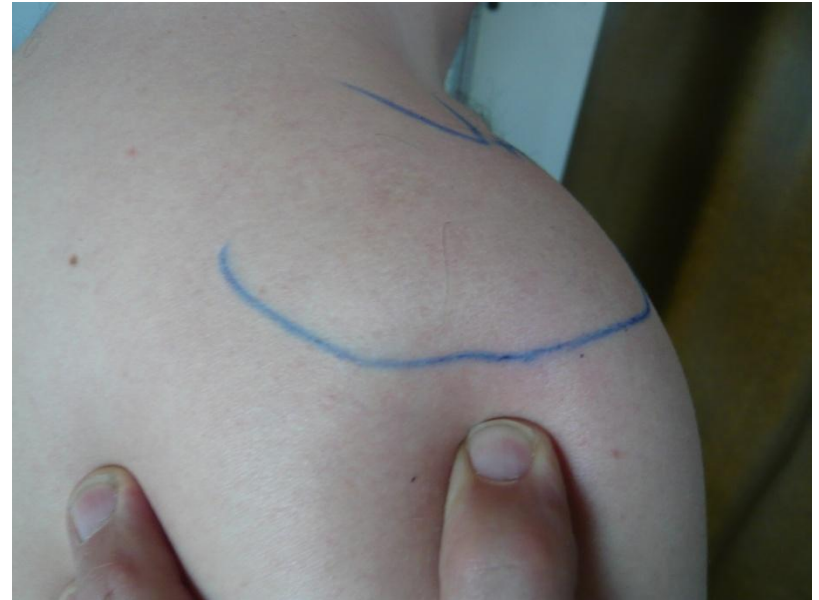Infiltratie AC-gewricht

- Palpeer de voorste V tussen het acromion en de clavicula
- Infiltreer in de richting van het ac-gewricht
- Spuit in 1 beweging 2/3 ledigen, en de rest voor de voorste kapselbandstructuren



De subacromiale injectie (bursitis, impingement)

- Trek de bovenarm naar caudaal, en palpeer de onderzijde van het acromion
- 1cm distaal van laterale rand acromion onder hoek van 45° tov horizontale



Infiltratie m. supraspinatus

- Hou de schouder in maximale endorotatie
- Palpeer de stompe hoek van het acromion
- Infiltreer de platte pees aan de anterolaterale zijde

