Sint-Augustinus
GZA . Ziekenhuizen

Handen in de praktijk: inleiding

Domus medica

April 2011

Centrum voor Hand-,Pols- en Microchirurgie

Sint Augustinus , Wilrijk , Antwerpen

Dr P Dreessen – Dr K Libberecht 03/443 43 47

Sint-Augustinus
GZA . Ziekenhuizen

ustinus
Ziekenhuizen

Sint-Augustinus
GZA . Ziekenhuizen

SOS Hand: Majeure Handtraumata

Peter Dreessen
Katleen Libberecht

HANDCENTRUM
hand pols elleboog
& microchirurgie

SOS Hand Antwerpen

- www.soshand.be
- Permanentie microchirurgie
- Deelnemende artsen
  - Frederik Verstreken – UZA
  - Walter Jacobs – Heilig Hart, Lier
  - Peter Dreessen – Sint-Augustinus
  - Katleen Libberecht – Sint-Augustinus

Sint-Augustinus
GZA . Ziekenhuizen

Handchirurgie

- Combinatie verschillende specialiteiten
  - Orthopedie
  - Plastische chirurgie
  - Algemene Heelkunde
- 1 kans chirurgie
- Langdurige, gespecialiseerde revalidatie
- Arbeidsongeschiktheid

Sint-Augustinus
GZA . Ziekenhuizen

Beenderige letsels

Sint-Augustinus
GZA . Ziekenhuizen

Weke delen letsels

Sint-Augustinus
GZA . Ziekenhuizen

Sint-Augustinus
GZA . Ziekenhuizen

Vinger Replantatie

- Eerste opvang

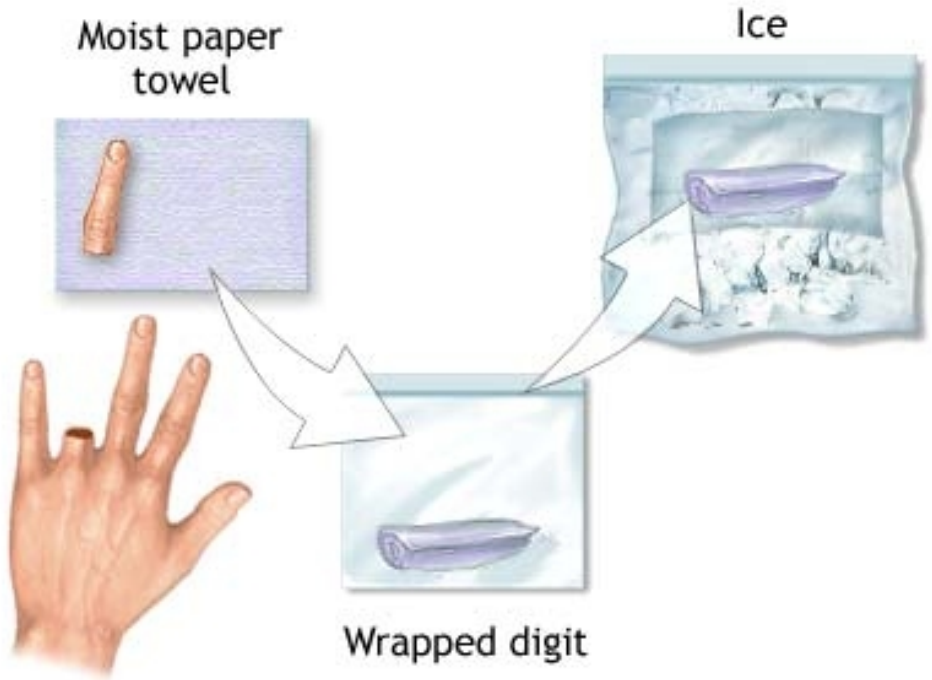

A.D.A.M.

Sint-Augustinus
GZA . Ziekenhuizen

Sint-Augustinus
GZA . Ziekenhuizen



Peestranfers

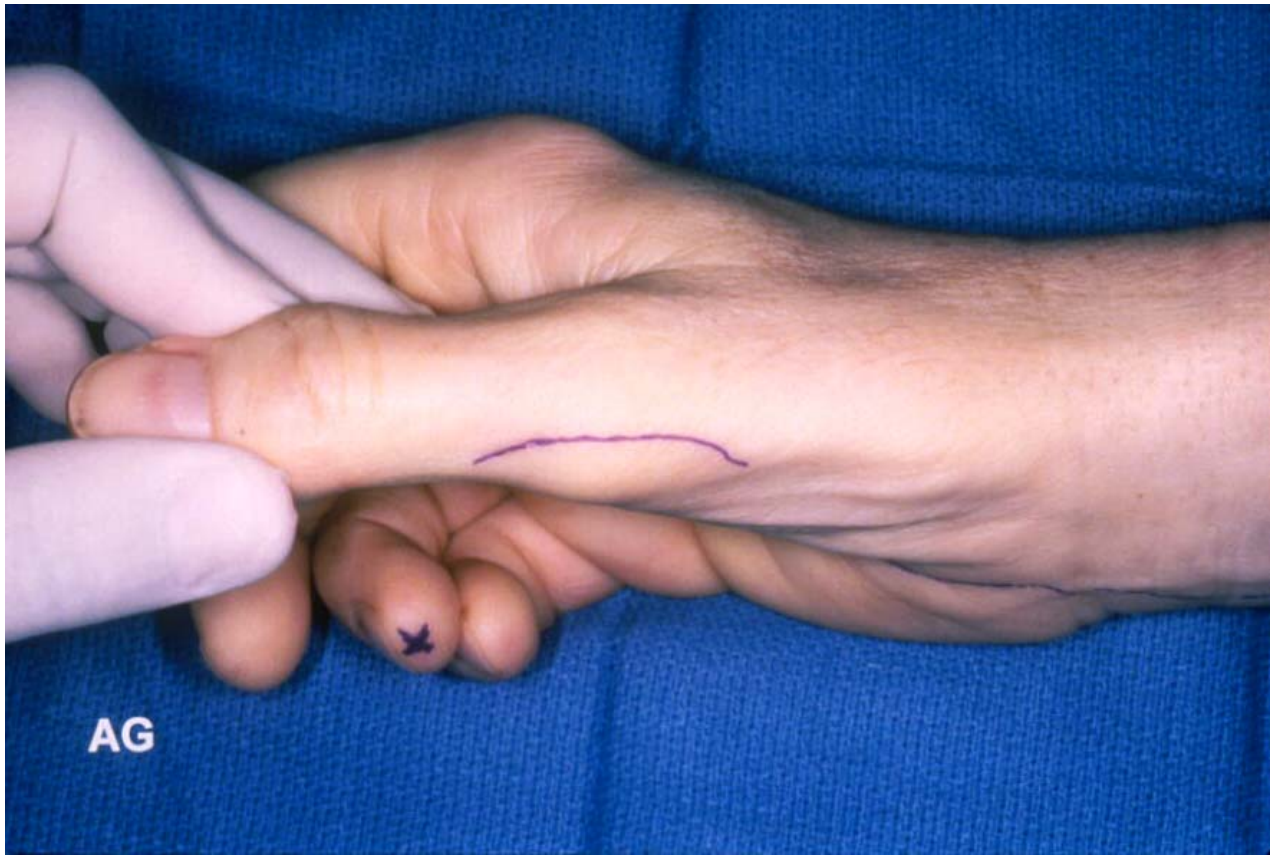

Sint-Augustinus
GZA . Ziekenhuizen

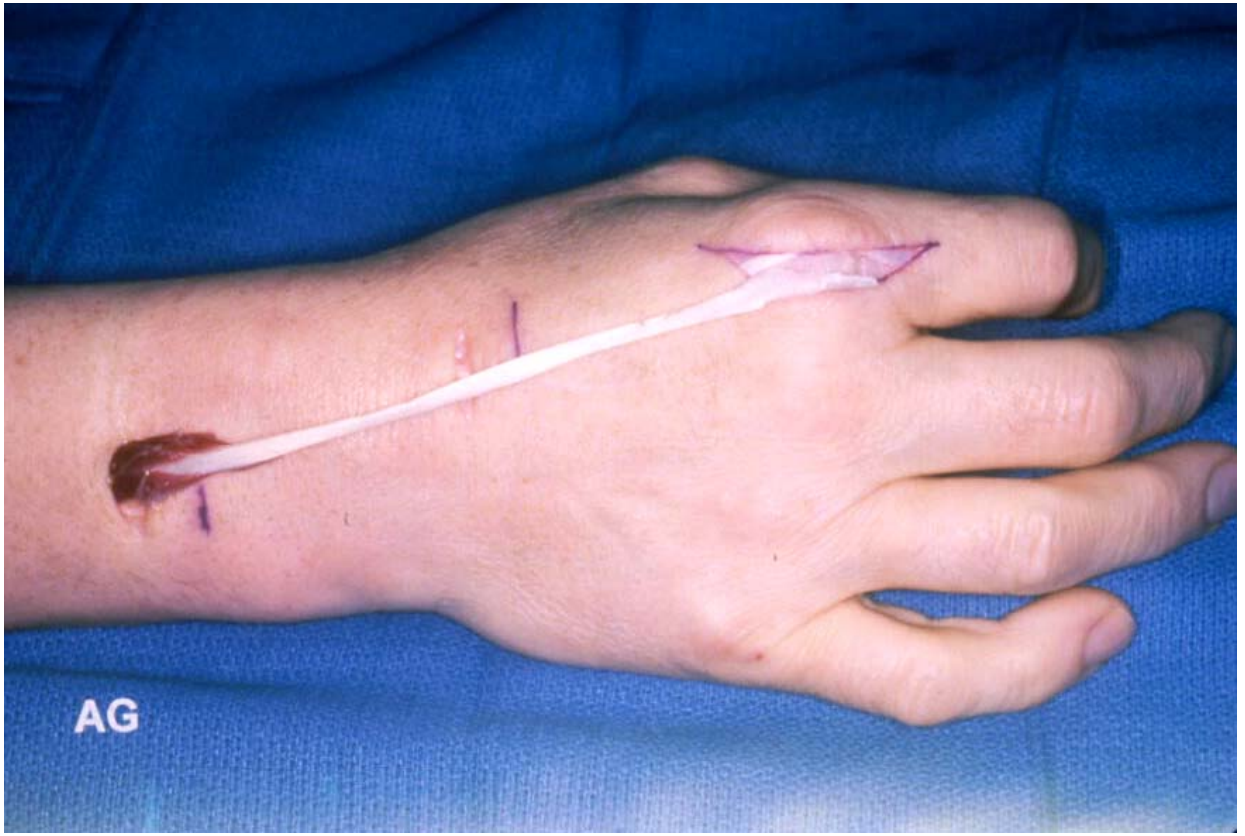

Sint-Augustinus
GZA . Ziekenhuizen

AG

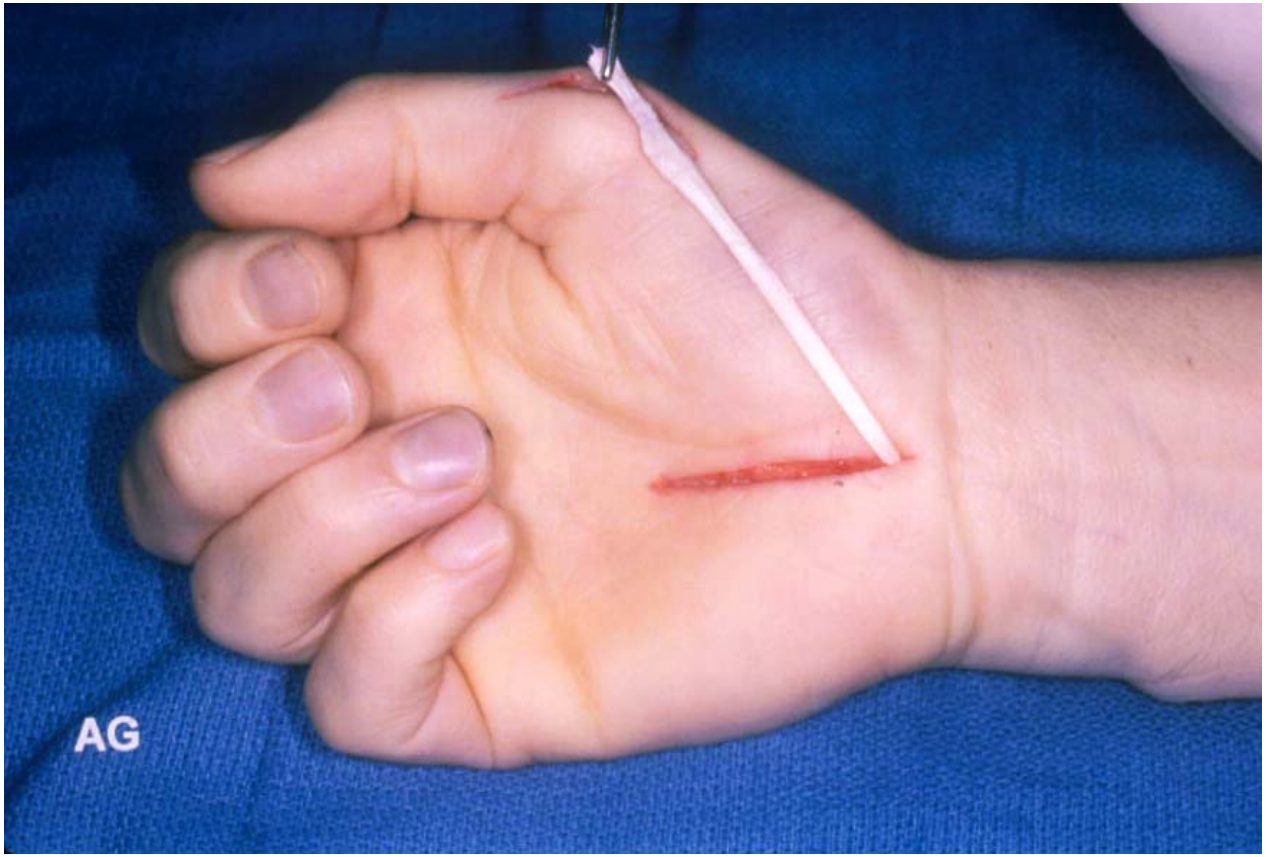
AG

AG

Zenuwletsels

Sint-Augustinus
GZA . Ziekenhuizen

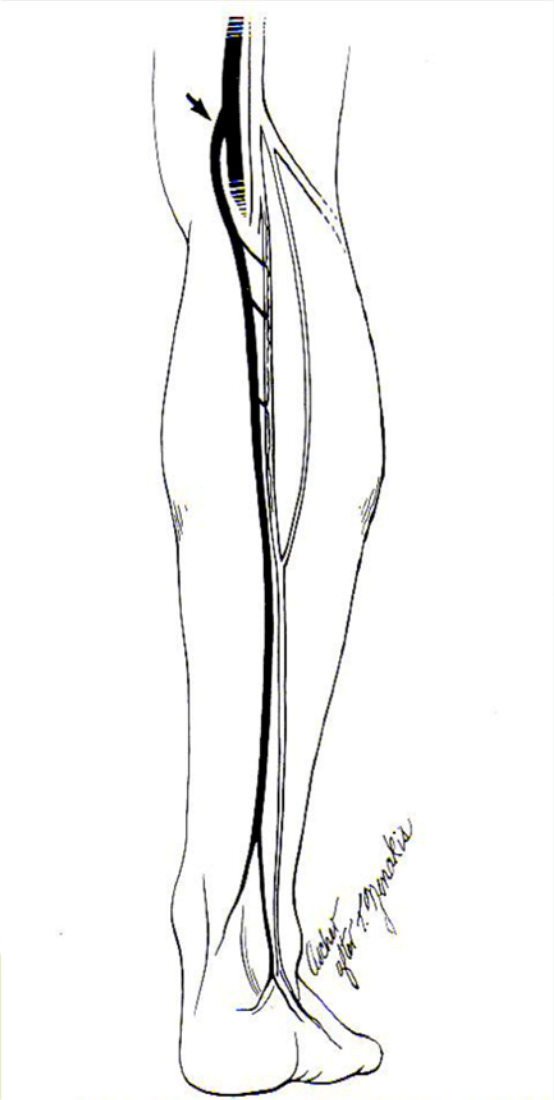

Figure 8. Diagram of medial sural nerve and blood supply. Arrow points to superficial sural artery.

Zuiver sensibele zenuw

Sint-Augustinus
GZA . Ziekenhuizen

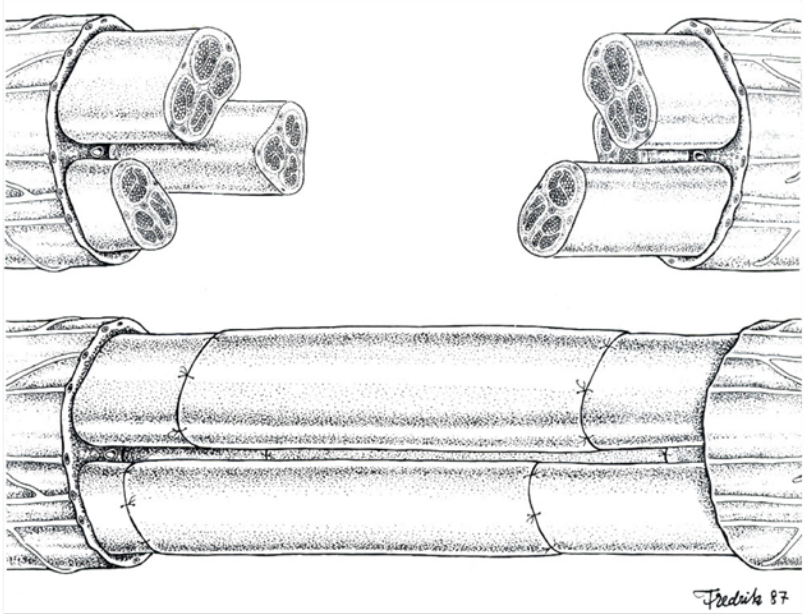

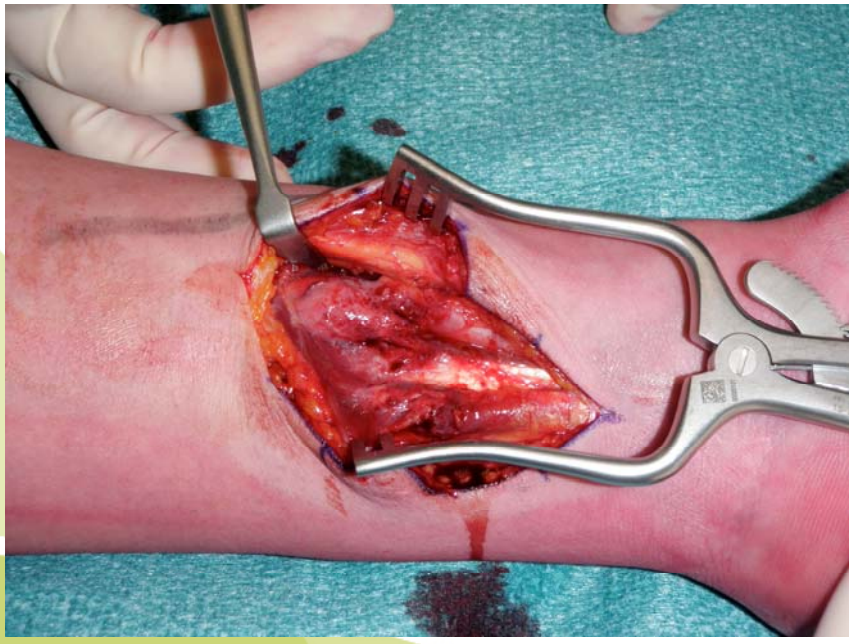

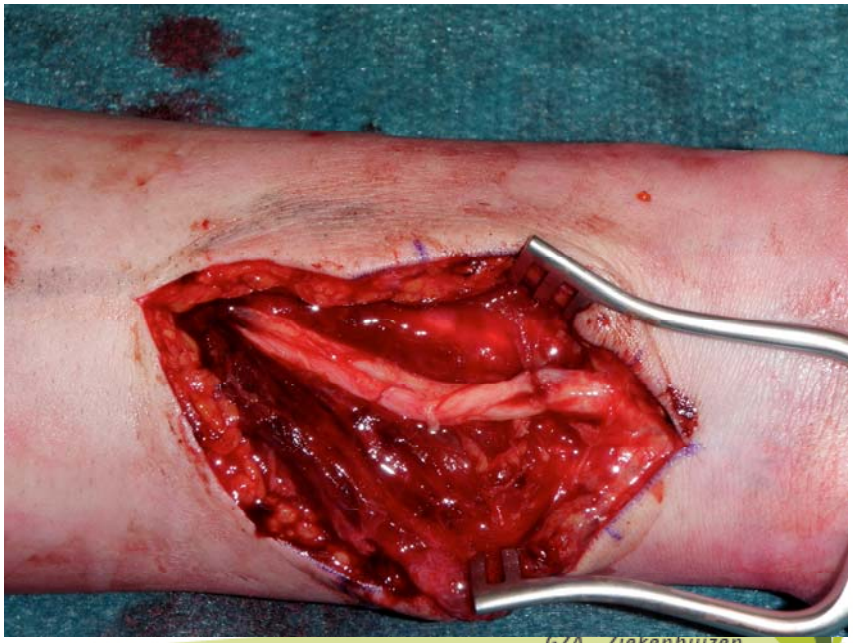

Teen naar hand transfer

Sint-Augustinus
GZA . Ziekenhuizen

Sint-Augustinus
GZA . Ziekenhuizen

CTS

- Pathofysio:
  - tenosynovitis flexoren
- Klachten:
  - Nocturne voosheid D1-2-3
  - Voosheid bij stilhouden hand
  - Beter bij bewegen
- Heelkunde of niet
  - Heelkunde bij falen van infiltratie < 3maanden
  - EMG in motorisch stadium

CTS

- Heelkunde
  - Preop : EMG aanvragen
  - Perop :
    - locoregionale anesthesie
    - 1-Day
  - Postop :
    - 14 dagen gips
    - 3 weken nachtbrace
    - Alle activiteiten zijn toegelaten
    - Automobilisatie
    - 3-4 maanden tot volledig herstel

Sint-Augustinus
GZA . Ziekenhuizen

CTS

Incisie

Gips

Sint-Augustinus
GZA . Ziekenhuizen

DeQuervain tenosynovitis

- Pathofysiologie
  - Tenosynovitis extensoren duim
- Klachten
  - Pijn rond radiair styloid (+ zwelling)
  - Positieve test van Finkelstein
- Heelkunde of niet
  - Heelkunde bij falen infiltratie < 3 maanden

Sint-Augustinus
GZA . Ziekenhuizen

DeQuervain tenosynovitis

- Preop : -
- Perop :
  - Locoregionale anesthesie
  - 1-day
- Postop
  - 14 dagen gips
  - automobilisatie

Sint-Augustinus
GZA . Ziekenhuizen

DeQuervain tenosynovitis

Test van Finkelstein

Incisie / gips

Sint-Augustinus
GZA . Ziekenhuizen

Rhizarthrosis

- Pathofysiologie
  - Arthrose aan duimbasis
  - Meer bij vrouwen vermoedelijk op hormonale basis
- Klachten:
  - Pijn bij belasten
  - Sleutel omdraaien,wringen,schrijven
- Heelkunde of niet
  - Pijn (dus patiënt) beslist

Rhizarthrosis

- Preop :
  - RX duim : face-profiel-Roberts view
- Perop:
  - Locoregionale anesthesie
  - 1 nacht opname
- Postop :
  - Week 1-2 : gips voor thenarmusculatuur
  - Week 3-6 :Automobilisatie = oppositie-oefeningen
  - Week 6 : RX controle
  - Week 7 – 6 maand : alles toegelaten
  - Gedurende 3-4 maanden gevoel van “verstuikte” duim

Rhizarthrosis

Incisie

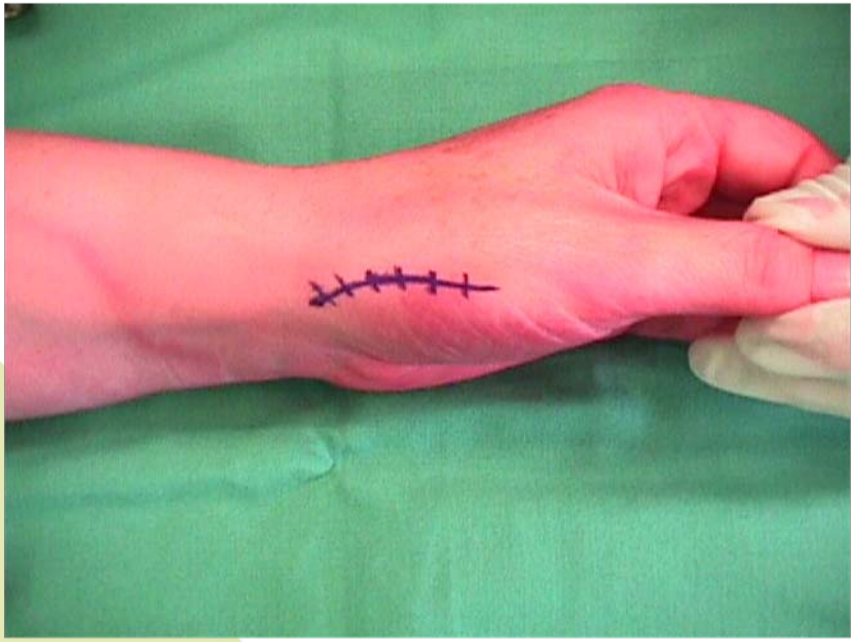

RX / prothese

Sint-Augustinus
GZA . Ziekenhuizen

Sint-Augustinus
GZA . Ziekenhuizen

Ziekte van Dupuytren

Peter Dreessen
Katleen Libberecht

HANDCENTRUM
hand pols elleboog
& microchirurgie

Pathofysiologie

- Palmaire fascia: netwerk tussen huid en diepere structuren: stabiliteit huid tijdens beweging

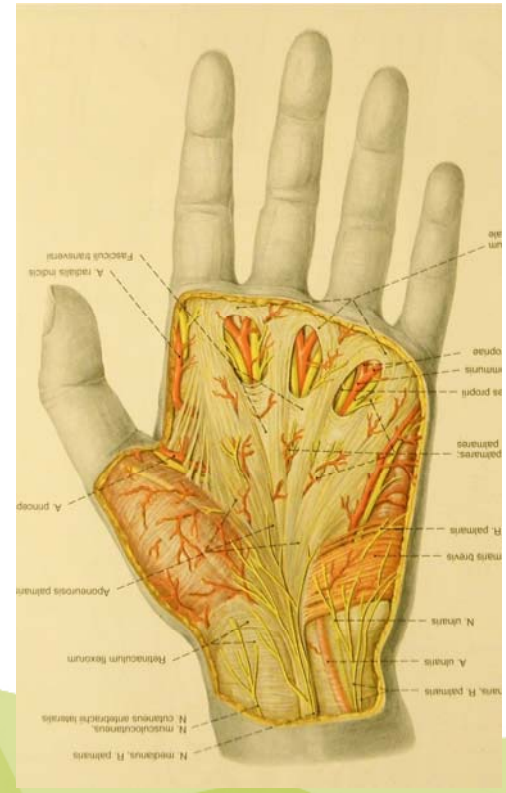

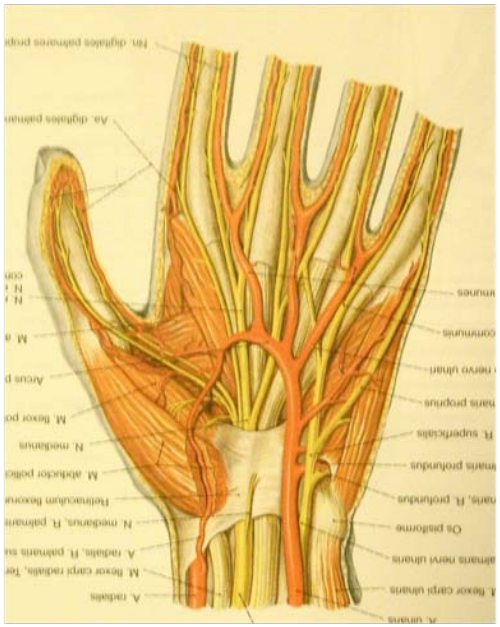

Sint-Augustinus
GZA . Ziekenhuizen

Risicofactoren

- Familiaal voorkomen 60%: Vikingen
- Mannen > vrouwen: jonger, agressiever
- Diabetes
- Alcohol & roken: niet bewezen
- Zwaar werk: niet bewezen
- Trauma: trigger

Sint-Augustinus
GZA . Ziekenhuizen

Anamnese

- Familiale voorgeschiedenis
- Antecedenten: diabetes, trauma
- Associatie:
  - Ziekte van Ledderhose: voet
  - Ziekte van Peyronie: penis
- Vorige ingrepen voor Dupuytren
- Duur van klachten, snelheid progressie
- Pijn
- Functionele hinder

Klinisch onderzoek

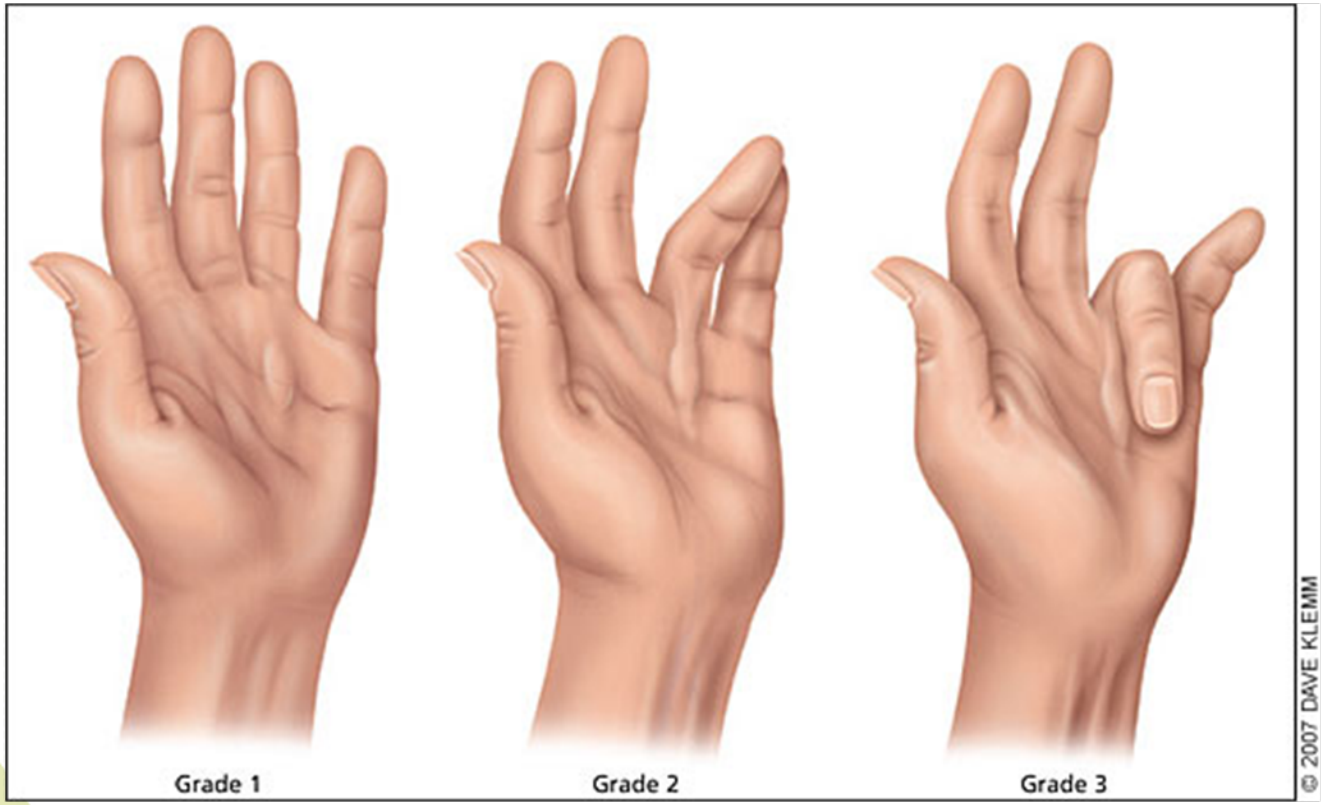

Sint-Augustinus
GZA . Ziekenhuizen

Hand-op-tafel test

Sint-Augustinus
GZA . Ziekenhuizen

Behandeling

- Spalken, oefenen zonder ingreep
- Injecties cortisone
- Injecties collagenase
- Percutane fasciotomie/ naald aponeurotomie
- Fasciectomie

Behandeling

- Spalken enkel postoperatief: preventie littekencontractuur
- Kinesitherapie: enkel postoperatief: littekenbehandeling en mobilisatie

Cortisone infiltratie

- Enkel zinvol voor ‘knuckle pads’

Collagenase infiltratie

- Vergelijkbare resultaten als heelkunde in vroege stadia
- Binnenkort in België op de markt
- Majeure complicatie: flexorpeesruptuur!
- FDA approved: met strikte voorwaarde dat de arts een specifieke opleiding heeft gevolgd

Percutane fasciotomie

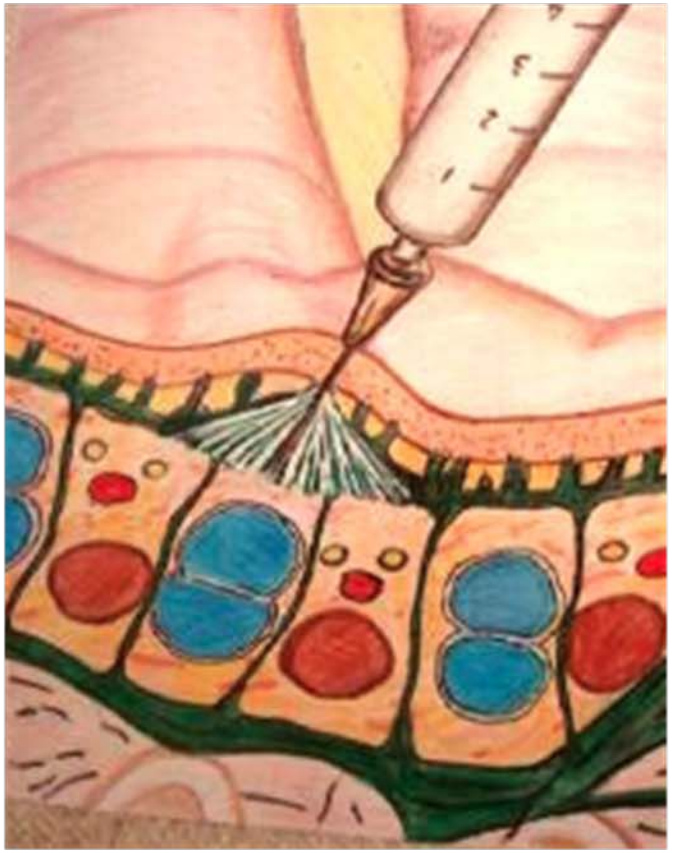

Sint-Augustinus
GZA . Ziekenhuizen

Percutane fasciotomie

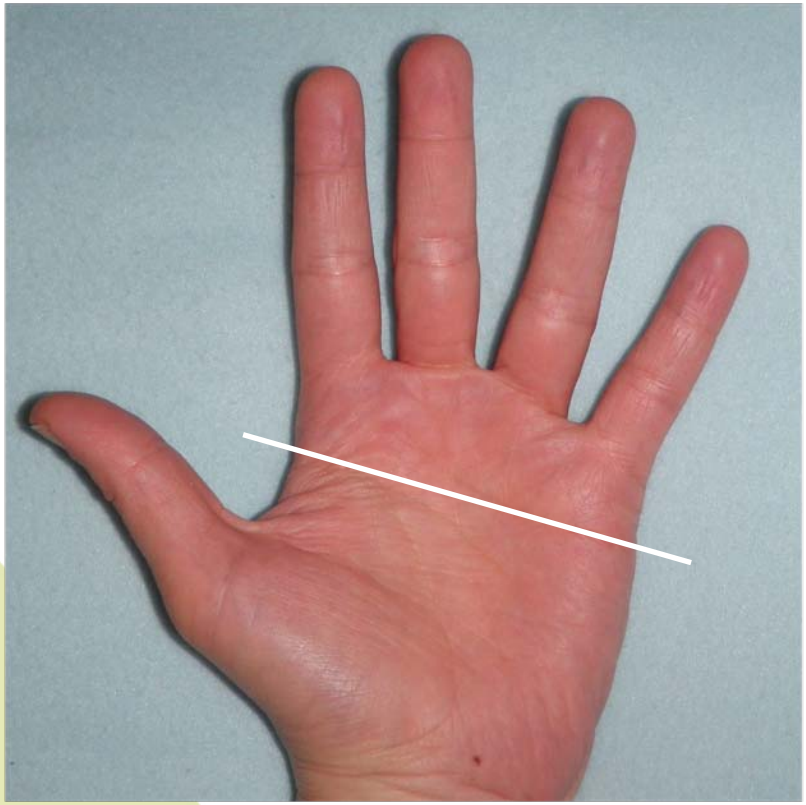

- Enkele centrale streng
- Distale palmaire plooi
- MCP contractuur

- Niet in vingers:
  - Zenuwletsels
  - Snelle recidieven
  - Heelkunde moeilijker

Fasciectomie

- Altijd onderschat door de patiënt!
  - Uitgebreide informatie tijdens consultatie
  - Informatie folders
  - Internet
    - www.handcentrum-antwerpen.be
    - Naald aponeurotomie is big business!

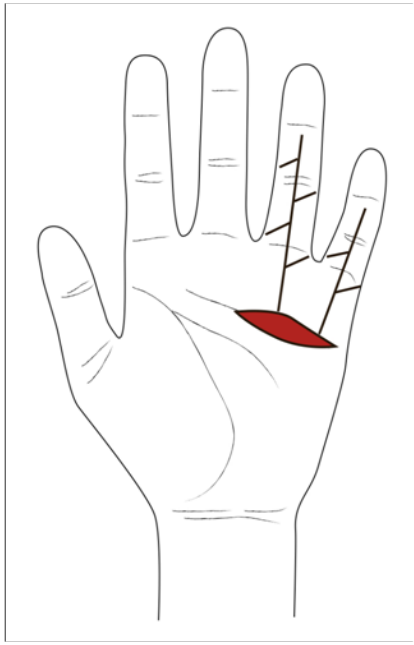

Sint-Augustinus
GZA . Ziekenhuizen

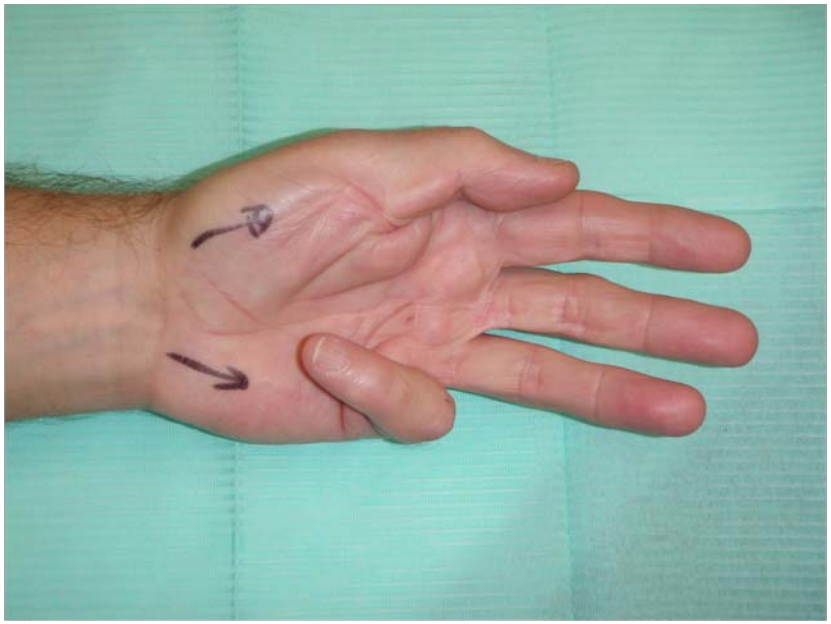

Sint-Augustinus
GZA . Ziekenhuizen

Postoperatief verloop

- Eerste verband na 3-5 dagen: voor de patiënt vaak schokkend
- Thuisverpleging 3 x per week
- Zo snel mogelijk mobilisatie
- Na heling van wonden kinesitherapie
- Nachtspalk voor 6 maanden

Complicaties

- Vertraagde wondheling
- Huidnecrose
- Zenuwletsel: meer bij heringrepen
- Vasculair letsel met necrose van de vinger: meer bij heringrepen

Recidieven

- Onderscheid met uitbreiding
- 50% na 5 jaar
- Geen overtuigend bewijs voor een techniek: radicale fasciectomie, beperkte fasciectomie, dermatofasciectomie
- Geen patiënt is hetzelfde
- Geen chirurg is hetzelfde

Sint-Augustinus
GZA . Ziekenhuizen

Polscysten

Peter Dreessen
Katleen Libberecht

HANDCENTRUM
hand pols elleboog
& microchirurgie

Pathofysiologie

- Uitstulping of neoplasie uitgaande van synovium
  - Repetitief trauma
  - Hyperlaxiteit
  - Degeneratief

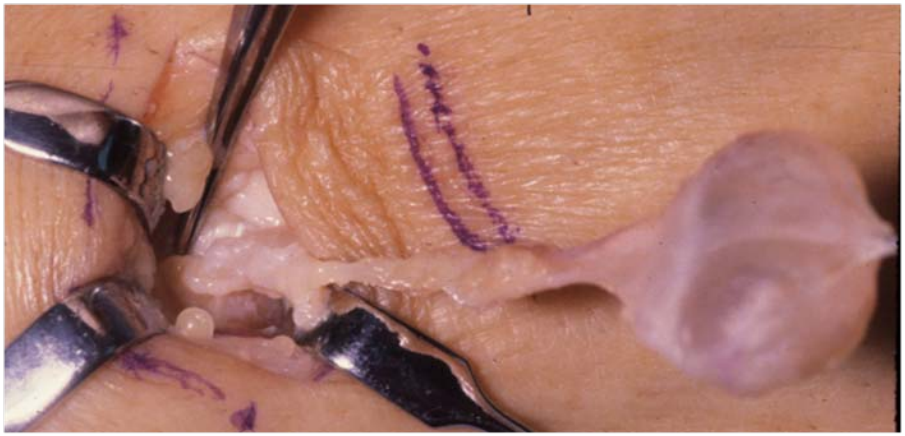

Anamnese

- Zwelling dorsaal of volair
- Intermittent groter en pijnlijker
- Meestal geen trauma
- Ongerustheid patiënt

Klinisch onderzoek

- Palpabel, scherp afgelijnd
- Beweegt niet met vinger bewegingen
- Degeneratief lijden: rhizartrose, chronische polspijn

Sint-Augustinus
GZA . Ziekenhuizen

Technische onderzoeken

- Radiografie pols of duim: enkel bij verdenking op degeneratief lijden
- Echografie is niet zinvol

Behandeling

- Geruststelling
- 58% spontane resolutie
- Afneembare brace bij pijn
- Punctie, cortisone infiltratie: veel recidieven
- Heelkunde: enkel op uitdrukkelijke vraag van patiënt

Heelkunde

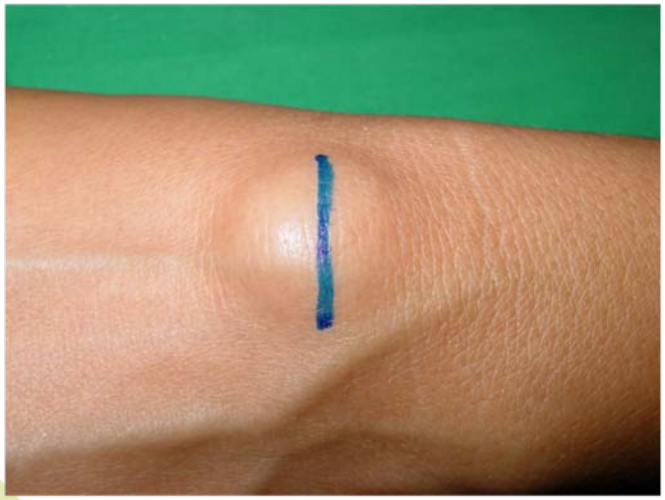

- Gips 2 weken
- Postoperatieve stijfheid: kinesitherapie
- 10-15% recidieven

Mucoide cysten

- Artrose
- Nagelmisvorming
- Verbinding met gewricht! Geen punctie of cryotherapie

Sint-Augustinus
GZA . Ziekenhuizen

Peescysten

- Percutane perforatie: 70% succes
- Digitale zenuw
- Excisie: relatief groot litteken

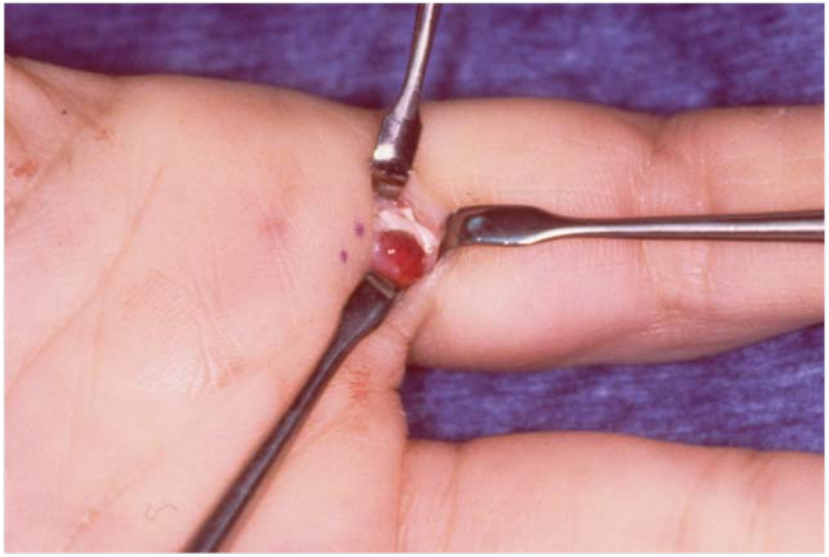

Sint-Augustinus
GZA . Ziekenhuizen

Handinfecties

- Purulente tenosynovitis
  - Streptocoocen/Staphylococcen
    - Cefazoline po
    - Augmentin IV
- Wonden door menselijke beet
  - Necrotiserende fasciitis :
    - Agressieve chirurgische benadering
    - Dalacin 3-4x per dag 600-1200 mg

Purulente tenosynovitis

- Hoofdsymtomen :Kanaval sign's
  - Pijnlijke vinger vooral volair
  - Lichte flexiestand
  - Pijn bij palpatie volair
  - Pijn bij passief strekken
- Behandeling
  - OPEN DRAINAGE + SPOELING + IV AB + KINE

Indien po ABX(cefazoline) na 24H faalt!!

Purulente tenosynovitis

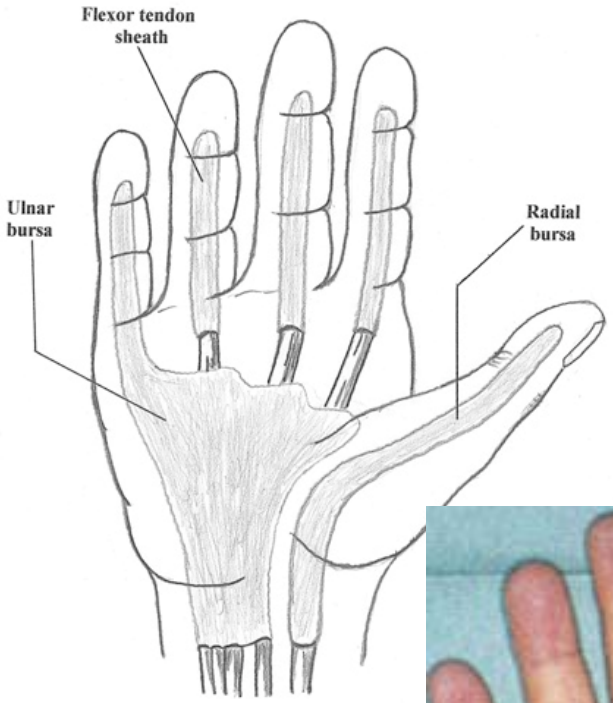

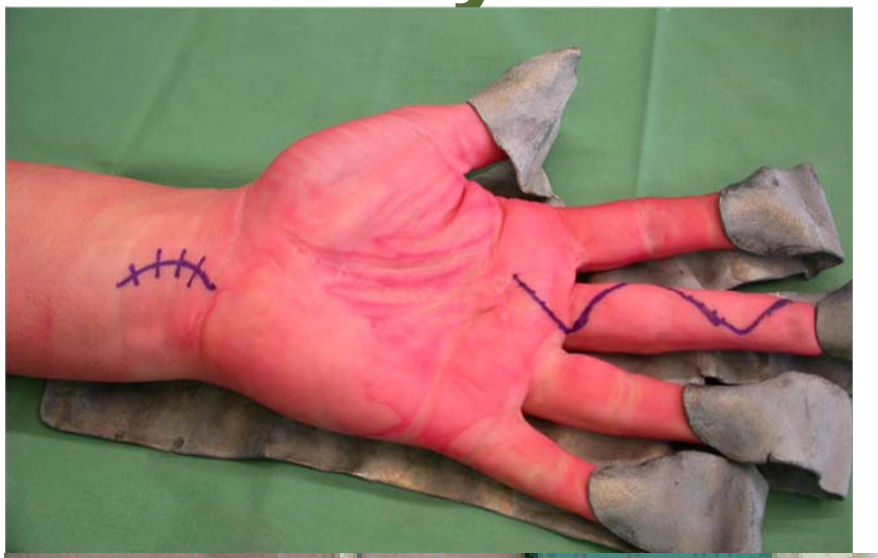

Menselijke Beet = ABX + drainage

Sint-Augustinus
GZA . Ziekenhuizen

Sint-Augustinus
GZA . Ziekenhuizen

Sint-Augustinus
GZA . Ziekenhuizen

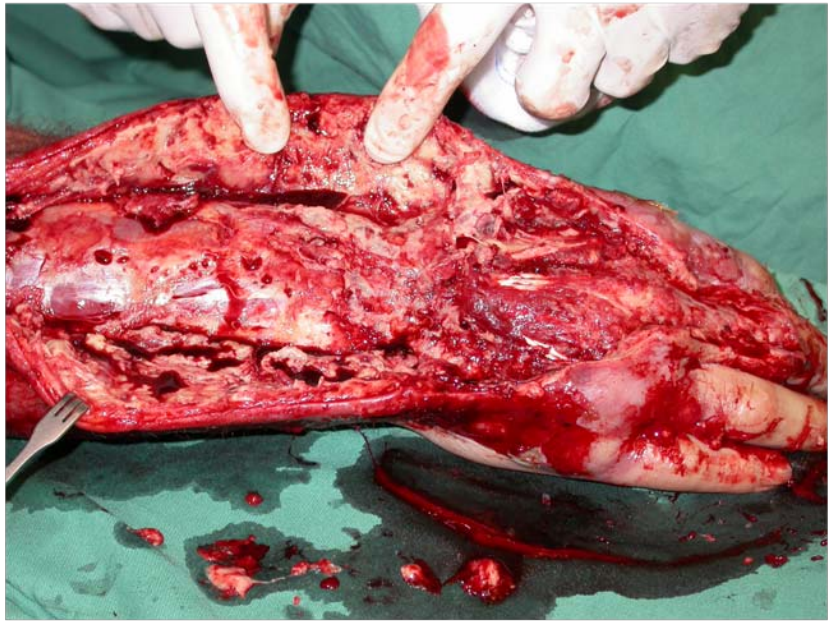

Sint-Augustinus
GZA . Ziekenhuizen

Sint-Augustinus
GZA . Ziekenhuizen

Sint-Augustinus
GZA . Ziekenhuizen

Sint-Augustinus
GZA . Ziekenhuizen

Sint-Augustinus
GZA . Ziekenhuizen

Springvingers

Peter Dreessen
Katleen Libberecht

HANDCENTRUM
hand pols elleboog
& microchirurgie

Pathofysiologie

- Stenoserende tenosynovitis

Anamnese

- Pijn
- ‘blijven hangen’, springen, blokkeren
- ‘s-morgens maximaal
- Antecedenten:
  - diabetes
  - hypothyrodie
  - Reumatoide artritis

Klinisch onderzoek

- Drukpijn distale palm
- ‘springen’ enkel bij actieve flexie
- Geblokkeerd in flexie of extensie: relatief dringend heelkunde

Sint-Augustinus
GZA . Ziekenhuizen

Behandeling

- Indien mild soms spontane resolutie
- Infiltratie cortisone, maximum 2
  - Bij diabetes niet zinvol
- Heelkunde
  - Geblokkeerd
  - Systeemziekte
  - Geen verbetering met infiltratie

Infiltratie

- Diprophos, Celestone, Kenacort 1ml
- (+ 1cc lidocaine)
- Insertie centraal in basis vinger, door pees tot op bot
- Met lichte druk terugtrekken tot verlies weerstand (peesschede)

Heelkunde

- Locoregionale anesthesie
- Dagziekenhuis
- Hechtingen 2 weken
- Directe mobilisatie

Sint-Augustinus
GZA . Ziekenhuizen

Complicaties

- Flexie contractuur PIP
  - Kinesitherapie
  - Spalken
- Letsel digitale zenuw
- Krachtverlies

Sint-Augustinus
GZA . Ziekenhuizen

- MISSIE :
- Het handcentrum wil instaan voor een hoogwaardige en doelgerichte zorg

aangaande alle aandoeningen van de hand, pols, elleboog of plexus brachialis,

dit met een minimum aan noodzakelijke administratie, en met de patiënt centraal.

Sint-Augustinus
GZA . Ziekenhuizen

Sint-Augustinus
GZA . Ziekenhuizen